

mDE

ISSN 2545-7683

FQBF

**MATERIAL
DIDÁCTICO PARA
ESTUDIANTES**

Guía Teórico-Práctica de Laboratorio

ANATOMÍA HUMANA

**FACULTAD DE QUÍMICA BIOQUÍMICA
Y FARMACIA**



Universidad Nacional
de San Luis

mDE
2022

SERIE DIDÁCTICA: MATERIAL DIDÁCTICO PARA ESTUDIANTES

Guía Teórico-Práctica: **Anatomía Humana**

Dra. Verónica Palmira FILIPPA

Dra. Edith PÉREZ



FACULTAD DE QUÍMICA, BIOQUÍMICA Y FARMACIA
UNIVERSIDAD NACIONAL DE SAN LUIS

2022

Decana

Dra. Mercedes Edith CAMPDERRÓS

Vice Decana

Dra. Lucía Beatriz FUENTES

Secretaria académica

Dra. Estela Isabel GASULL

Comisión de la Serie Didáctica

Coordinadora

Dra. María Cristina ALMANDOZ

Integrantes

Departamento de Bioquímica
y Ciencias Biológicas

Dra. Susana I. SÁNCHEZ

Dra. Verónica P. FILIPPA

Departamento de Farmacia

Dr. Luis A. DEL VITTO

Dra. Alejandra O. MARIA

Departamento de Química

Dra. Yamina A. DÁVILA

Dra. María de los Ángeles ÁLVAREZ

SUMARIO

La publicación periódica Serie Didáctica ha sido creada en el ámbito de la Facultad de Química, Bioquímica y Farmacia de la Universidad Nacional de San Luis (Ordenanza N° 008/07-CD) con el fin de proporcionar material de estudio a los estudiantes de las Carreras de grado impartidas en la Facultad.

Actualmente, la SERIE DIDÁCTICA: MATERIAL DIDÁCTICO PARA ESTUDIANTES (Resolución N°269/16) ofrece guías de Trabajos Prácticos de Laboratorio y de campo, guías de resolución de problemas, material teórico, propuestas de estudio dirigidos y comprensión de textos, entre otros materiales, elaborados por el cuerpo docente de las diferentes Áreas de Integración Curricular de la Facultad. Estas producciones didácticas significan un aporte para cubrir necesidades académicas acordes al enfoque de cada asignatura o que no se encuentran habitualmente en bibliografía específica. Las mismas están disponibles en la página de la UNSL (<http://www.fqbf.unsl.edu.ar/mde.html>) lo que facilita la accesibilidad por parte de los estudiantes, docentes y comunidad educativa en general, garantizando la calidad de la visualización y la amplia difusión del material publicado en este sitio. De igual modo, la Serie Didáctica realiza una extensión invitando a docentes y alumnos de diferentes niveles educativos a participar, crear, producir y utilizar este espacio fomentando así el vínculo entre esta Institución y la comunidad.

En nuestra opinión, es de vital importancia producir y compartir el conocimiento con los estudiantes y la sociedad. De este modo, se tiende a facilitar los procesos de enseñanza y de aprendizaje y la transmisión de una idea directriz de conducta humana y científica, fortaleciendo los vínculos entre docentes-alumnos-conocimientos y sociedad.

Dado que la presente SERIE DIDÁCTICA resulta de la participación de numerosos actores, ante los posibles errores humanos y cambios en la ciencia, ni los editores ni cualquier otra persona que haya participado en la preparación del material didáctico garantizan íntegramente que la información sea precisa o completa.

Programación Didáctica para los Trabajos Prácticos de Anatomía Humana

Presentación del Curso Anatomía Humana

Anatomía Humana es una asignatura de 2º año del Plan de Estudio de las Carreras Licenciatura en Bioquímica (Ord. Nº 11/10-CD) y Tecnicatura Universitaria en Laboratorios Biológicos (Ord. Nº 15/12-CD). Esta asignatura es obligatoria y se dicta en el primer cuatrimestre con un crédito horario de 90 h. El curso es teórico con prácticas de laboratorio, de modo tal que semanalmente se dictan 3 horas de teoría (2 clases semanales) y 3 horas de trabajo práctico (TP) de laboratorio (1 clase por semana).

La modalidad de aprobación es obtener la regularidad de la asignatura a través de la aprobación de los TP y de 3 exámenes parciales. Una vez regularizada la materia se debe rendir un examen final para su aprobación.

Las materias correlativas para cursar Anatomía Humana son: Bioseguridad y Gestión Ambiental (regularizada) y Biología General y Celular (aprobada), ambas de 1º año de las mencionadas carreras.

Descripción de la Asignatura

La asignatura ANATOMÍA HUMANA comprende el estudio de los distintos órganos que conforman los sistemas del cuerpo humano para cumplir con determinadas funciones biológicas como por ejemplo circulación de nutrientes, respiración, digestión, ajustes metabólicos y endocrinos, eliminación de desechos, reproducción, coordinación e integración.

El dictado de la asignatura se organiza a través de clases teóricas y TP de laboratorio. Las clases teóricas están a cargo de la profesora responsable del curso y están orientadas a la exposición de los conceptos teóricos haciendo una descripción de los órganos de cada sistema. Se describe la ubicación en las diferentes regiones del cuerpo humano y se establecen las correspondientes relaciones anatómicas. Además, se describen las características externas e internas de los órganos, su irrigación e inervación. La clase se desarrolla estimulando la participación de los estudiantes para que establezcan relaciones con temas anteriores y con vivencias cotidianas. Durante las clases teóricas se describen los temas utilizando imágenes bidimensionales de diferentes planos anatómicos y se complementa con imágenes tridimensionales utilizando el programa Human Anatomy Atlas-Visible Body.

Los TP se desarrollan en los laboratorios para brindar experiencias prácticas con preparaciones y modelos anatómicos humanos. Cada práctico se vincula directamente con los temas desarrollados en las clases teóricas del curso, con las correspondientes evaluaciones parciales y recuperaciones.

Autoras de la Guía

- Dra. Verónica Palmira Filippa
- Dra. Edith Perez

Equipo Docente de la Asignatura Anatomía Humana

- Profesora Responsable: Dra. Edith Perez
- Profesora Co-Responsable: Dra. Verónica Palmira Filippa
- Responsable de Trabajos Prácticos: Lic. María Carla Díaz Guevara
- Auxiliar de Segunda Categoría-Estudiante: Estudiante de la Lic. en Bioqca. María Victoria Moncho Quiroga
- Agregado Ad-Honorem: Estudiante de la Lic. en Bioqca. Francisco Oscar Diego
- Agregado Ad-Honorem: Estudiante de la Lic. en Bioqca. Jacqueline Anahí Zapata

Índice

	Página
Presentación del curso	I
Normas de seguridad	IV
Programación didáctica para los trabajos prácticos	1
Trabajo Práctico: Presentación	4
Trabajo Práctico N° 1: Aparato locomotor	8
Trabajo Práctico N° 2: Aparato circulatorio	12
Clase de consulta, repaso e integración de los TP N° 1 y 2	16
Trabajo Práctico N° 3: Aparato respiratorio	17
Trabajos Prácticos N° 4 y 5: Aparato digestivo: Tubo digestivo y glándulas anexas	20
Trabajos Prácticos N° 4 y 5: Aparato digestivo: Tubo digestivo y glándulas anexas (Continuación)	22
Clase de consulta, repaso e integración de los TP N° 3, 4 y 5	24
Trabajos Prácticos N° 6, 7 y 8: Aparatos urinario, genital masculino y genital femenino	25
Trabajos Prácticos N° 6, 7 y 8: Aparatos urinario, genital masculino y genital femenino (Continuación)	28
Clase de consulta, repaso e integración de los TP N° 6, 7 y 8	30
Matriz de evaluación de los proyectos finales de síntesis	31
Trabajo Práctico N° 9: Sistema nervioso	34
Presentación de proyectos finales de síntesis	36
Bibliografía sugerida por el equipo docente	37
Referencias bibliográficas	38
Anexos	39

Normas de Seguridad

Es necesario el conocimiento de las normas de seguridad en un laboratorio biológico para disminuir los riesgos de posibles accidentes. Dichos riesgos se pueden clasificar en:

- ♣ Riesgos físicos: como exposición al calor, radiaciones, electricidad u objetos en movimiento.
- ♣ Riesgos químicos: debido a la exposición a sustancias químicas.
- ♣ Riesgos biológicos: derivados de la exposición a agentes biológicos (organismos vivos y sus derivados).

Recomendaciones de Orden Personal

♣ Utilizar siempre su equipo de protección personal, guardapolvo y guantes de látex. Cuando sea necesario usar barbijo y anteojos de protección.

♣ Trabajar siempre en un área limpia, bien iluminada y ventilada.

♣ Familiarizarse con el material antes de comenzar a trabajar y consultar sobre las dudas que tenga.

♣ Observar siempre las reglas de seguridad dentro del área de trabajo.

♣ Recordar que las bromas o juegos dentro del área de trabajo no están permitidas, evite disgustos o llamadas de atención.

♣ Quien trabaja con productos químicos o biológicos debe ser consciente del riesgo potencial de los mismos y tener a mano las medidas de protección adecuadas. Esta protección incluye la manipulación técnica de los productos, las personas y el ambiente.

♣ El uso de lentes de contacto no garantiza protección, ya que en caso de accidente, las salpicaduras de productos químicos o sus vapores pueden pasar detrás las lentes y provocar lesiones en los ojos. En todo caso, use o no lentes de contacto, se deben usar anteojos para protegerlos de cualquier salpicadura.

♣ No lleve sus manos sin lavar a la boca u ojos mientras se encuentre trabajando en el laboratorio.

♣ No fume ni ingiera alimentos y/o bebidas en el laboratorio.

Recomendaciones de Orden General

♣ Dentro del laboratorio, como regla de seguridad, siempre deben permanecer dos personas.

♣ El uso del equipo de protección personal es obligatorio dentro del laboratorio.

♣ Evitar asistir a los laboratorios con faldas, pantalones cortos, medias, zapatos abiertos y cabello largo suelto, si así lo requieren las condiciones de trabajo en dicha área.

♣ Todas las prácticas deberán realizarse en forma ordenada y al terminar, toda el área de trabajo deberá quedar limpia y ordenada.

♣ Algunos desperdicios líquidos podrán tirarse por las piletas de descarga con un rango pH moderado de 6-8, dejando correr suficiente agua porque muchos de ellos pueden ser corrosivos.

♣ Todos los desperdicios sólidos y papeles deberán colocarse en los botes de basura, debiéndose clasificar como orgánico e inorgánico. El material cortopunzante deberá descartarse en un recipiente especial para ese efecto.

♣ Los guantes y el material utilizados que contengan residuos patológicos se descartarán en bolsas rojas. Si no contienen residuos patológicos se descartaran en bolsas amarillas.

♣ No pipetear con la boca ácidos, álcalis o cualquier producto corrosivo o tóxico, use una pera o propipeta para extraer el líquido.

♣ No manipular productos inflamables en presencia de mecheros encendidos.

♣ No debe llevarse a la boca ningún material; si algún reactivo es accidentalmente ingerido, avise de inmediato.

♣ No se debe oler ningún líquido poniendo directamente la nariz donde está contenido, debe abanicarse con la mano los vapores hacia la nariz.

♣ Todas las operaciones que desprendan gases tóxicos y/o irritantes deberán efectuarse bajo una campana con extractor adecuado.

Recomendaciones Generales con Respecto al Laboratorio

♣ Localizar la puerta de emergencia, rutas de evacuación, escaleras de emergencia, campana de extracción, lugares de ventilación y de iluminación.

♣ Localizar el lugar de los equipos de seguridad, botiquín, extintores, etc., como así también los servicios con los que cuenta el laboratorio.

♣ Observar fuentes potenciales de riesgo, trayectoria de líneas de gas, eléctricas, de agua entre otras (con sus colores normativos actuales).

♣ Ubicar depósitos de desechos de los diferentes tipos de materiales.

♣ Mantenga las mesadas limpias y libres de materiales extraños al trabajo.

♣ Limpie cualquier derrame de productos o reactivos. Protéjase si es necesario para realizar la tarea.

Programación Didáctica para los Trabajos Prácticos

Asignatura: Anatomía Humana

Carreras: Licenciatura en Bioquímica y Tecnicatura Universitaria en Laboratorios Biológicos

Departamento de Bioquímica

Facultad de Química, Bioquímica y Farmacia - Universidad Nacional de San Luis

Consideraciones Generales

Esta programación didáctica fue diseñada desde el marco teórico de la Enseñanza para la Comprensión (EpC). Su propósito es reorganizar las prácticas de enseñanza y los diferentes escenarios de aprendizaje, tendientes a favorecer los procesos de comprensión en los estudiantes que cursan la asignatura Anatomía Humana. De este modo, se replantea el rol docente como guía o facilitador en el proceso de construcción del aprendizaje y se estimula a los estudiantes para que se constituyan en los artífices principales de este proceso.

En la asignatura Anatomía Humana, los trabajos prácticos (TP) de laboratorio se desarrollan luego de las clases teóricas correspondientes de cada una de las unidades temáticas. Reconociéndose que, si bien no es obligatoria la asistencia a las clases teóricas, es sumamente importante y necesario que los estudiantes asistan a las mismas.

Esta programación didáctica está pensada como un dispositivo articulador entre la teoría y la práctica, que propicia el reconocimiento, las relaciones, la profundización de los contenidos teóricos previamente desarrollados promoviendo la cultura del pensamiento en el aula. Por lo tanto, se recomienda una lectura profunda de los mismos antes de comenzar con las actividades planificadas en los siguientes encuentros de TP:

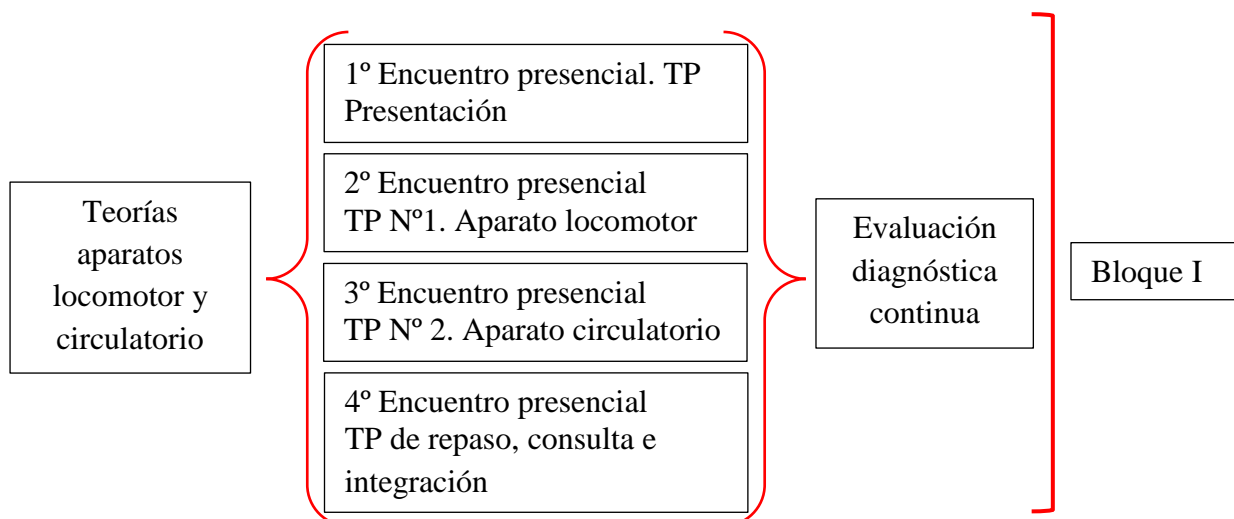
- **1º Encuentro: TP Presentación:** Se prevé realizar las presentaciones de los integrantes del espacio curricular propiciando la integración y el conocimiento del grupo, así como también fundamentar la modalidad de trabajo áulico en el marco conceptual de la EpC. Se planifica también señalar el rol de los docentes de TP referidos al acompañamiento, guía y estímulo en el proceso de aprendizaje; y explicitar lo que se espera que logren los estudiantes a través de la construcción de la comprensión de una manera reflexiva, es decir que hagan consciente sus propios procesos de pensamiento. En este encuentro es necesario explicar detalladamente la modalidad de trabajo debido a que los estudiantes de las carreras Licenciatura en Bioquímica y Tecnicatura Universitaria en Laboratorios Biológicos no están habituados a esta dinámica de cursado.

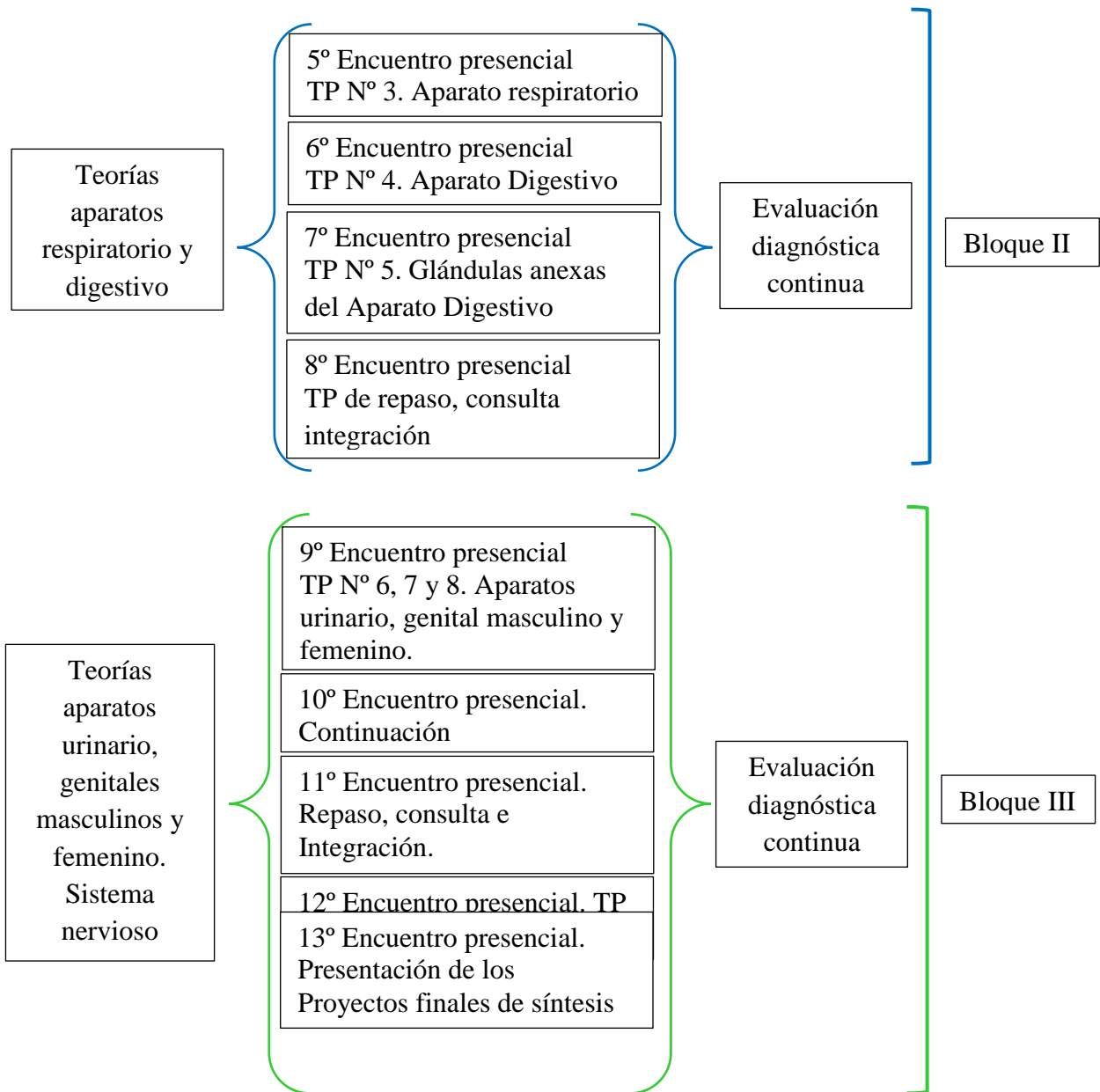
- **2º y 3º Encuentros: TP Nº 1:** Estudio sobre generalidades del aparato locomotor y **TP Nº 2:** Estudio del aparato circulatorio, respectivamente.

- **4º Encuentro:** clase de consulta, repaso y/o integración de los TP N° 1 y 2.
- **5º, 6º y 7º Encuentros:** **TP N° 3:** Estudio del aparato respiratorio, **TP N° 4:** Desarrollo de las principales características del aparato digestivo, y **TP N° 5:** Profundización sobre las glándulas anexas del aparato digestivo, respectivamente.
- **8º Encuentro:** clase de consulta, repaso y/o integración de los TP N° 3, 4 y 5.
- **9º y 10º Encuentros:** **TP N° 6:** Estudio del aparato urinario, **TP N° 7 y 8:** Análisis de las particularidades del aparato genital masculino y femenino. Estos temas se trabajarán de manera conjunta en dos clases o encuentros.
- **11º Encuentro:** clase de consulta, repaso y/o integración de los TP N° 6, 7 y 8. En este encuentro también se realizará la presentación de consigna para el proyecto final de síntesis.
- **12º Encuentro:** Estudio del sistema nervioso.
- **13º Encuentro:** Presentación de proyectos finales integradores de los TP.

El diseño de los encuentros de TP que forman parte de la programación didáctica, como se describe en los párrafos precedentes, están directamente vinculados a los contenidos teóricos de la asignatura y, a su vez, con los temas incluidos en cada uno de los parciales de la asignatura.

A modo esquemático, la programación didáctica puede representarse en tres bloques de contenidos de la siguiente forma:





TP: Presentación

✚ **Actividad 1.** Apertura de las clases de TP: presentación del equipo docente a cargo de los TP y presentaciones de cada uno de los estudiantes, propiciando de esta manera la integración y el reconocimiento del grupo.

✚ **Actividad 2.** Indagación de expectativas e inquietudes del grupo: conformar pequeños grupos y conversar sobre sus expectativas e inquietudes. Tomar las ideas principales para compartirlas con el grupo en general.

✚ **Actividad 3.** Explicación de la metodología de trabajo y justificación del marco teórico de la Enseñanza para la Comprensión (EpC) que se utiliza en la asignatura. Descripción de la Programación Didáctica, del uso de las rutinas de pensamiento, de la escalera de retroalimentación y del aula virtual del curso.

✚ **Actividad 4.** Lectura grupal de la programación didáctica con el propósito de reconocer qué se espera que los estudiantes comprendan y el modo de trabajo para promover la comprensión. Registrar las inquietudes o ideas que surjan para enriquecer o mejorar la propuesta de trabajo.

Descripción del marco teórico de la Enseñanza para la Comprensión (EpC)

A modo de realizar una breve introducción para presentar esta propuesta de trabajo, se consideran las ideas de las autoras Pogré y Lombardi (2004) en relación a las características del marco teórico. La EpC brinda los fundamentos para la construcción de comprensiones profundas y el desarrollo de un pensamiento complejo que facilita a los estudiantes la resolución de problemas y la creación de nuevos productos significativos en el contexto donde se encuentran. De este modo, tomando como punto de partida las comprensiones intuitivas que poseen, se plantean diferentes oportunidades o escenarios de aprendizaje para poder avanzar hacia otras comprensiones basadas en el conocimiento.

El diseño de la Programación Didáctica para los TP del curso Anatomía Humana se realiza desde las preguntas fundamentales del marco conceptual de la EpC:

- ***¿Qué es lo que realmente queremos que ustedes, los estudiantes, comprendan?***
- ***¿Cómo sabemos que ustedes comprenden?***
- ***¿Cómo saben ustedes que comprenden?***

El trabajo generado a partir de estos interrogantes, promueve la cultura del pensamiento en el aula para lograr un verdadero aprendizaje y la formación de aprendices activos e independientes.

En el marco teórico de la EpC, “comprender” implica poder moverse y operar con el conocimiento adquirido para resolver problemas en situaciones diferentes a las instancias de aprendizaje. En este sentido, los desempeños de comprensión diseñados son las actividades que facilitan la construcción de la comprensión, la amplían y profundiza, al mismo tiempo que la ponen en evidencia tanto para los docentes como para ustedes mismos.

Las actividades planificadas los induce a realizar comparaciones y reflexiones, buscar explicaciones, usar los conocimientos en contextos o situaciones diferentes, establecer analogías y exponer lo que saben utilizando diversos modos creativos. Todas estas acciones implican procesos mentales como pensar, discernir y conjeturar. Por lo tanto, si logran comprender los conceptos los recordarán en el momento en que los necesiten, podrán vincularlos entre sí y con otros de otras disciplinas, y también utilizarlos o aplicarlos en distintas situaciones cotidianas.

Al mismo tiempo, la mayoría de los desempeños elegidos brindan oportunidades de retroalimentación sobre la actividad desarrollada o bien una posibilidad de revisión durante su ejecución o al finalizarla. Esto les permite reflexionar sobre la calidad de los trabajos, elaborar un juicio de valor con la finalidad de mejorar el aprendizaje e ir convirtiéndose en aprendices autónomos.

Esta programación didáctica está dirigida a facilitar el reconocimiento de los aspectos más importantes de la temática y a establecer relaciones entre los sistemas de órganos a modo de integración de la asignatura. Finalmente, se espera que la comprensión de estos contenidos los ayude a visualizar la necesidad e importancia del conocimiento de la Anatomía Humana para el ejercicio profesional de la Bioquímica Clínica.

Para el desarrollo de los TP en este marco pedagógico, es importante tener presente las siguientes conceptualizaciones:

- **La programación didáctica:** es una guía de los **desempeños para la comprensión** o actividades que se desarrollan en las clases de TP y posteriormente a ella. Los desempeños son actividades que realizan los estudiantes y que dan cuenta de lo que comprenden. Estas actividades motivan el alcance de las **metas** de comprensión, es decir aquellos aspectos de los **tópicos generativos** que se espera que verdaderamente se comprendan con el trabajo realizado. Los tópicos generativos se relacionan íntimamente con el **hilo conductor** del curso. Además, esta programación conlleva una **evaluación diagnóstica continua** que permite tanto a docentes como a estudiantes poder visualizar el nivel de comprensión alcanzado (Pogré y Lombardi, 2004; Giordano y Granata, 2016).

- **Las rutinas de pensamiento:** son protocolos de trabajo breves y simples, elegidos y adecuados para guiar los procesos de pensamiento y ayudar a comprender mejor los contenidos de la materia. Estas herramientas generan mayor motivación en el aprendizaje y el reconocimiento por parte de los estudiantes sobre los procesos seguidos. Se trabaja de manera grupal e individual. Se incorporan para promover un cambio en la cultura del aula en los encuentros y las clases a fin de valorar el pensamiento de cada uno y participar con entusiasmo.

Las rutinas incorporadas en esta programación se utilizan con las siguientes finalidades:

- Para presentar y explorar los temas, es decir para despertar el interés y comenzar la indagación de los conceptos;

- Para sintetizar y organizar la información luego de haber iniciado un tema se pretende encontrar el significado de nueva información relacionada a lo que se está estudiando;

- Para profundizar en el conocimiento del tema de modo de alcanzar una mayor comprensión de la complejidad del mismo (Ritchhart, Church y Morrison, 2014).

- **El aula virtual del curso:** es un espacio virtual que permite la comunicación entre estudiantes y docentes fuera del espacio físico del laboratorio. Se utiliza como soporte y complemento de la clase presencial para favorecer la interacción entre los estudiantes, docentes y contenidos del curso. En este espacio se encuentra información, actividades que favorezcan la reflexión, tareas colaborativas para ampliar y enriquecer el pensamiento del grupo, espacios de discusión y de consulta.

- **La escalera de retroalimentación:** es una herramienta que contribuye a hacer valoraciones para la comprensión. Los peldaños que la constituyen son los siguientes: **aclerar** las ideas expresadas haciendo preguntas para lograr entender mejor las ideas expuestas al grupo, **valorar** estas ideas haciendo énfasis en los aspectos positivos e interesantes que se hayan mencionado, **expresar inquietudes** con interrogantes apropiados para lograr resolver las dificultades o desacuerdos de ideas sin que se perciban como amenazas, y por último, **hacer sugerencias** ofreciendo puntos de vista alternativos u otras interpretaciones para conectar con las ideas expresadas y desarrollar más la comprensión (Wilson, 2002).

Descripción de los elementos que componen la programación didáctica para los TP

El **hilo conductor** expresa el sentido de lo que se quiere enseñar en la asignatura Anatomía Humana. Esta afirmación nos mantendrá conectados permanentemente al fundamento básico del curso durante el desarrollo de todos los TP. El hilo conductor es el siguiente:

“Ubicación, características y relaciones anatómicas de los órganos del cuerpo humano desde donde provienen muestras biológicas que se estudian en un laboratorio de Análisis Clínicos”

Los **tópicos generativos**, son los temas centrales del curso, interesantes para los estudiantes y docentes, pueden ser abordados mediante diferentes actividades dirigidas a lograr la comprensión, permiten establecer relaciones con experiencias y saberes previos. Los tópicos planteados son:

1- ¿Cuál es la ubicación, las características externas e internas y las relaciones anatómicas de los órganos de los diferentes sistemas de órganos del cuerpo humano?

2- ¿Dónde se producen, cómo se conducen y cuáles son los sitios de almacenamiento de sustancias que se convertirán en las muestras biológicas que recibirá el futuro profesional Licenciado/a en Bioquímica?

3- ¿Cuáles son las estructuras y/o elementos anatómicos que se modifican o se ven afectados en algunos cuadros clínicos característicos?

Las **metas de comprensión** y los **desempeños de comprensión** se especifican en cada uno de los TP. La **evaluación diagnóstica continua** es el proceso de brindar respuestas claras a los desempeños de comprensión de los estudiantes, para que logren mejorar sus próximos desempeños. Se trabaja con criterios claros y relacionados con las metas de comprensión plasmados en la matriz de evaluación del proyecto final de síntesis. El uso de estas matrices contribuye al desarrollo de un pensamiento crítico y a la autoevaluación para lograr mayor autonomía en el proceso de aprendizaje.

Trabajo Práctico N° 1: Aparato Locomotor

Introducción

El aparato de la locomoción comprende los sistemas esquelético, articular y muscular. El esqueleto está constituido por cartílagos y huesos, forma el armazón del cuerpo, sirve de sostén a las partes blandas y forma palancas sobre las cuales actúan los músculos. Los huesos se encuentran unidos entre sí por articulaciones, las cuales se clasifican en tres clases principales: articulaciones fibrosas, cartilaginosas y sinoviales. El sistema muscular está formado por todos los músculos del cuerpo. Los músculos pueden ser de tipo estriado esquelético, estriado cardíaco y liso. Los músculos esqueléticos constituyen el aparato locomotor, pueden clasificarse según su forma y función.

Metas de Comprensión

- ✓ Reconocerán las partes, tipos de huesos y cómo se clasifican según su forma.
- ✓ Establecerán las relaciones de los huesos con los elementos anatómicos de los distintos sistemas del cuerpo humano.
- ✓ Conocerán las diferentes funciones de los huesos en relación a la forma de los mismos.
- ✓ Comprenderán qué es una articulación y mediante qué materiales o estructuras se relacionan los huesos entre sí.
- ✓ Reconocerán qué tipo de tejido muscular forma parte del sistema locomotor y sus diferencias morfológicas.
- ✓ Comprenderán cómo se relaciona el aparato locomotor con la Bioquímica Clínica, a través del reconocimiento de las muestras biológicas que procesarán en un laboratorio de análisis clínicos.

Desempeños para la Comprensión:

🚦 **Actividad 1.** Movilizar el conocimiento previo, preguntarse e investigar las inquietudes.

La rutina de pensamiento PENSAR-INQUIETAR-EXPLORAR (PIE) permite conectar los conocimientos previos con el tema que se desarrolla, despierta curiosidad, genera nuevas inquietudes y ayuda a planear su indagación. Los pasos a seguir para llevar a cabo esta rutina son:

* Conformar grupos de 2 o 3 estudiantes y recuperar ideas, recuerdos de experiencias, alguna vivencia que esté relacionada con diferentes aspectos del tema aparato locomotor. Por ejemplo, experiencias relacionadas con traumatismos, patologías, determinaciones bioquímicas o procedimientos médicos, entre otras ideas que puedan surgir.

* A continuación, en base la rememoración de estas situaciones, registrar por escrito las respuestas a las siguientes inquietudes:

- En base a esos recuerdos, relatos, experiencias, ¿Pueden reconocer y ubicar en el cuerpo humano los huesos, articulaciones o músculos a los que se hace referencia?

- ¿Pueden diferenciar unas estructuras anatómicas de otras? ¿Cómo lo harían, qué aspectos tendrían en cuenta?

- ¿Pueden reconocer en esos recuerdos, relatos y posibles determinaciones bioquímicas, el origen de las muestras biológicas utilizadas provenientes de estructuras de este u otros sistemas de órganos?

- ¿Reconocen otro sistema del cuerpo humano que les permita observar aspectos funcionales del sistema locomotor a través del análisis de algunos parámetros bioquímicos? ¿Cuál o cuáles?

* Leer en el grupo las ideas escritas y pensar-reflexionar sobre ¿Qué aspectos del sistema óseo considera que son fundamentales reconocer? ¿Qué fundamentos encuentra para decidir sobre ellos? ¿Qué los moviliza, qué les parecería interesante estudiar y aprender sobre estos temas?, ¿Cómo podrían explorar estas inquietudes? Registrar las respuestas por escrito tratando de identificar inquietudes o cuestionamientos que más les interese.

* Finalmente, compartir las ideas del registro de cada grupo pequeño con el grupo en general para reconocer conexiones entre ellas. Rescatar las inquietudes expresadas por los grupos a fin de brindar información, aclarar ideas, profundizar en el diálogo entre estudiantes y docentes en pos de la retroalimentación. Se dejarán escritas las principales ideas y conexiones para revisarlas nuevamente antes del final de la actividad 2 de este encuentro.

Actividad 2. Exploración del esqueleto humano.

En la presente actividad se trabaja con el esqueleto humano a fin de realizar observaciones de los huesos y un registro de diferentes tipos de huesos (puede ser a través de un dibujo). La actividad consiste en la elaboración y presentación de un informe realizado al grupo clase. Luego se hará una retroalimentación oral e informal brindando una valoración del trabajo presentado por cada grupo.

Para la exploración y posterior elaboración del informe se sugiere, - observar los huesos; - seleccionar 5 huesos diferentes de acuerdo al criterio de clasificación de los huesos (un hueso largo, uno corto, uno irregular, uno plano y uno sesamoideo); - dibujar en hojas A4 lo más grande posible y definir:

- ¿Qué tipos de huesos seleccionó? ¿A qué partes del esqueleto humano pertenecen?
¿Qué funciones cumplen en este sistema?

- ¿Cuáles son sus partes?

- ¿Qué puede identificar?

- ¿A qué parte funcional del sistema esquelético pertenece? ¿Corresponde al esqueleto axial o apendicular?

- ¿Qué evidencias tiene para sostener sus respuestas?

- ¿En qué tipo de articulaciones está involucrado el hueso seleccionado? Y ¿Puede reconocer algunos músculos superficiales con los que se relaciona?

-¿Qué piensan sobre las funciones que cumplen las articulaciones y los músculos esqueléticos? -¿Qué diferencias encuentran entre las articulaciones del cuerpo humano? ¿Los músculos del cuerpo humano son todos iguales morfológicamente?

Al finalizar el informe, cada grupo debe seleccionar uno de los dibujos, presentarlo y describir las características identificadas ante el grupo total de estudiantes para analizar y debatir las elecciones realizadas. El grupo total brindará aportes a los informes de sus compañeros a medida que se van haciendo las exposiciones, se contestarán dudas y aclararán conceptos. Se reconocerán si las ideas y conceptos que se utilizan se conectan y en qué sentido con la actividad anterior.

Actividades 3-Extraclase:

- Participar en el Foro del Aula Virtual denominado “Aparato locomotor y aspectos de la Bioquímica Clínica” con el objetivo de discutir sobre la relación entre los conceptos fundamentales del tema aplicados a la práctica como futuro profesional de la salud. El formato seleccionado para este foro es el de pregunta y respuesta, en el cual cada estudiante primero realizará su participación y luego podrá ver y comentar las producciones de sus compañeros.

Cada estudiante reflexionará sobre los siguientes interrogantes:

*¿Qué relaciones puede establecer entre los contenidos desarrollados sobre este tema y su futura profesión?

*¿Desde qué estructuras y/o elementos anatómicos piensan que podrían recibir muestras biológicas en un laboratorio de Análisis Clínicos?

*¿Qué piensa acerca de las causas fisiológicas que podrían originar la solicitud de ese tipo de muestras biológicas?

Se pueden adjuntar archivos con esquemas, dibujos, videos a las aportaciones al foro siempre que se indique la fuente de donde proviene la información. Los docentes pueden intervenir cuando lo consideren necesario como por ejemplo para responder inquietudes, aclarar dudas y reforzar algunas respuestas.

- Además, en este espacio se encuentra una “Autoevaluación” con ejercicios y preguntas sobre los principales conceptos del tema que los orientará para preparar el examen parcial.

AULAS VIRTUALES ⊕ Agregar una actividad o recurso Verónica Palmira Filippa  

Messages

+ Aparato locomotor Editar ▾

- +  Teoría de Aparato locomotor [↗](#) Editar ▾
- +  Imágenes de aparato locomotor [↗](#) Editar ▾
- +  Aparato locomotor y aspectos de la Bioquímica Clínica [↗](#) Editar ▾ 

La propuesta de trabajo es realizar una reflexión sobre los siguientes interrogantes:

- 🗣️ ¿Qué relaciones puede establecer entre los contenidos de este tema y su futura profesión?
- 🗣️ ¿De qué estructuras y/o elementos anatómicos, relacionados a este tema podría recibir muestras biológicas en un laboratorio de Análisis Clínicos?
- 🗣️ ¿Qué piensa acerca de las causas fisiológicas que podrían causar la solicitud de ese tipo de muestras biológicas?

Se podrán adjuntar archivos con esquemas, dibujos, videos a las aportaciones al foro siempre que se indique la fuente de donde proviene la información.

- +  Autoevaluación de aparato locomotor [↗](#) Editar ▾ 

No hay archivos disponibles
Gestionar archivos privados...

Trabajo Práctico N° 2: Aparato Circulatorio

Introducción

El aparato circulatorio está constituido por un órgano central, el corazón, que impulsa la sangre a través de los vasos sanguíneos. Éstos forman un sistema de conductos, cuyas estructuras y propiedades son diferentes, por lo cual se pueden diferenciar arterias, venas y capilares.

Otros constituyentes del aparato circulatorio son: los sistemas portas, que son vasos sanguíneos que comienzan en capilares y terminan en capilares; y el sistema linfático, es un sistema de conductos y órganos, que permite mantener el equilibrio hídrico y proteico de los tejidos y que participa activamente en la defensa del organismo.

El sistema circulatorio cumple con las siguientes funciones:

- Llevar elementos nutritivos y oxígeno a todos los tejidos del organismo.
- Eliminar productos finales del metabolismo.
- Transportar hormonas desde las correspondientes glándulas endocrinas a los órganos sobre los cuales actúan.
- Regular la temperatura corporal.

Metas de Comprensión

- ✓ Conocerán qué es el mediastino, cuáles son sus límites y qué estructuras anatómicas se encuentran en él.
- ✓ Identificarán las características externas e internas del corazón, su inervación, irrigación y el saco pericárdico que lo recubre.
- ✓ Establecerán diferencias entre los vasos sanguíneos y su distribución en las diferentes regiones del cuerpo humano.
- ✓ Relacionarán el aparato circulatorio con el ejercicio profesional de la Bioquímica Clínica. Para ello se reconocerán los sitios anatómicos desde donde se obtienen muestras biológicas: venas, arterias, capilares sanguíneos y cavidad pericárdica.

Desempeños para la Comprensión:

🚦 **Actividad 4.** Reconocimiento del mediastino en un modelo anatómico del torso humano.

Trabajar en pequeños grupos utilizando el modelo anatómico que se encuentra en el laboratorio para describir y explicar dónde se ubica el mediastino, cuáles son sus límites anatómicos y qué órganos o elementos anatómicos se encuentran en él. Considerar qué relaciones encuentran con el aparato locomotor. Confeccionar un registro escrito de las observaciones para compartir y discutir con el grupo en general antes de finalizar la clase.

✚ **Actividad 5.** Examinación de piezas anatómicas.

Examinar detalladamente las piezas anatómicas (corazones) que se encuentran en el laboratorio y de manera individual registrar las características de la configuración externa e interna de los corazones mediante la confección de esquemas o dibujos. En estas producciones, señalar la ubicación de los principales vasos sanguíneos que irrigan al corazón, los sitios anatómicos donde se encuentran los elementos de la inervación intrínseca (sistema de conducción propio del corazón) y cómo se dispone el pericardio en relación al corazón y grandes vasos. Este trabajo será intercambiado con un compañero para su posterior análisis. Es decir que, cada estudiante tendrá una semana para analizarlo, anotar las dudas o inquietudes que surjan, agregar y/o modificar la información realizando anotaciones al margen del trabajo. Finalmente, en el siguiente encuentro de TP se realizarán las devoluciones de manera personal utilizando los pasos de la escalera de retroalimentación (aclarar, valorar, expresar inquietudes y hacer sugerencias).

✚ **Actividad 6.** Desarrollar preguntas que promuevan el pensamiento, la indagación y el intercambio de ideas. Esta rutina de pensamiento denominada PREGUNTAS PROVOCADORAS incentiva el pensamiento para alcanzar mayor complejidad y profundidad en el conocimiento de un tópico a través de preguntas. En este caso se utilizan los siguientes interrogantes referidos a conceptos del tema aparato circulatorio: “¿Qué necesito saber para practicar buenas extracciones de sangre venosa?” y “¿Desde qué otros sitios anatómicos podríamos extraer y/o recibir muestras biológicas para procesar en un laboratorio de Análisis Clínicos?”. Los pasos de trabajo para esta rutina son:

* Trabajar con el grupo clase para generar una lista de preguntas inquietantes sobre los temas propuestos y escribirlas en una pizarra para que todos puedan visualizarlas. Plantear los interrogantes a partir de las siguientes formas:

- ¿Por qué...?
- ¿Cómo...?
- ¿Cuáles son las razones...?
- ¿Y si...?
- ¿Cuál es el propósito de...?
- ¿Qué diferencia habría si...?
- ¿Cómo sería si...?
- Supónganse que...
- ¿Qué ocurriría si supiéramos...?
- ¿Qué cambiaría si...?

* A continuación, buscar respuestas a los interrogantes generados analizando el procedimiento que realiza un Bioquímico antes, durante y después de la extracción de sangre.

Para ello, trabajar simulando estas acciones sobre el modelo anatómico del miembro superior presente en el laboratorio; así como también observando y comparando los vasos sanguíneos de miembros superiores e inferiores entre compañeros.

* Finalmente, repasar si los interrogantes fueron resueltos, si surgieron nuevos y de qué forma podrían ser investigados. Asimismo, reflexionar sobre qué relaciones se pueden establecer entre lo trabajado aquí y en la actividad 4.

 **Actividades 7-Extraclase:**

- Participar en la actividad wiki del Aula Virtual denominada “Infarto de miocardio” con el objetivo de discutir y reflexionar sobre los conceptos fundamentales del tema para la comprensión de un caso clínico relacionado a la práctica de su futura profesión (Anexo III).

El trabajo es grupal, es decir que cada grupo de 3 o 4 estudiantes elabora un informe o documento. La actividad wiki es una herramienta valiosa que permite un trabajo colaborativo en el cual todos los participantes pueden editar y desarrollar el contenido. Una de las ventajas del recurso wiki es que todas las ediciones son claramente visibles y reversibles para todos los participantes. Una vez que cada grupo considere que el trabajo está completo, debe ser enviado para que los docentes lo analicen. Asimismo, los docentes pueden intervenir y colaborar en durante el proceso de construcción del mismo en este espacio virtual.

- En el aula virtual también se encuentran habilitados: - un foro de consulta con el objetivo de brindar un espacio para intercambiar ideas, pensamientos, conocimientos sobre las actividades y contenidos del TP; - una “Autoevaluación” con ejercicios y preguntas sobre los principales conceptos del tema que los orientará para preparar el examen parcial.

The screenshot shows a virtual classroom interface. At the top, it says 'AULAS VIRTUALES' and 'Español - Internacional (es)'. The user 'Verónica Palmira Filippa' is logged in. The main content area is titled 'Aparato circulatorio' and contains a 'Teoría de Aparato circulatorio' section with a 'Foro de consulta' icon. Below this, there is a text block: 'En este espacio pueden realizar una pregunta puntual acerca de algún concepto que no comprendan bien. Cualquiera de ustedes también puede contestar si están seguros de la respuesta. Tengan presente que esto lo ven todos los participantes del aula y puede ser útil para todos. Esperamos su participación! Saludos!'. A red arrow points from the text 'Actividades 7-Extraclase' to a 'W' icon next to the title 'Infarto de miocardio (infarto)'. Below this title are three bullet points: '* En esta actividad encontrarán un pequeño texto a modo de introducción sobre algunos de los conceptos importantes para responder reflexivamente sobre un caso clínico.', '* Trabajarán en los pequeños grupos conformados en la clase presencial acordando entre ustedes el contenido de la wiki. Todos los participantes pueden editar y desarrollar el trabajo, que será observado por los docentes del curso.', and '* Recuerden que tienen una semana para realizar esta actividad.'. At the bottom, it says 'No disponible hasta que: se pertenezca a cualquier grupo' and 'Autoevaluación de sistema circulatorio'.

Aparato circulatorio

Teoría de Aparato circulatorio

Foro de consulta

En este espacio pueden realizar una pregunta puntual acerca de algún concepto que no comprendan bien. Cualquiera de ustedes también puede contestar si están seguros de la respuesta. Tengan presente que esto lo ven todos los participantes del aula y puede ser útil para todos. Esperamos su participación!
Saludos!

W Infarto de miocardio (infarto)

- * En esta actividad encontrarán un pequeño texto a modo de introducción sobre algunos de los conceptos importantes para responder reflexivamente sobre un caso clínico.
- * Trabajarán en los pequeños grupos conformados en la clase presencial acordando entre ustedes el contenido de la wiki. Todos los participantes pueden editar y desarrollar el trabajo, que será observado por los docentes del curso.
- * Recuerden que tienen una semana para realizar esta actividad.

No disponible hasta que: se pertenezca a cualquier grupo

Autoevaluación de sistema circulatorio

Clase de Consulta, Repaso e Integración de los TP N° 1 y 2

✚ **Actividad 8.** Retroalimentación: evaluación entre pares. Realizar la devolución de las observaciones a sus compañeros utilizando la escalera de retroalimentación (Actividad 5 del TP laboratorio N° 2).

✚ **Actividad 9.** Integrar y relacionar ideas: Conformar pequeños grupos de 2 o 3 estudiantes y confeccionar un dibujo/esquema del sistema de la arteria aorta, arteria pulmonar, sistemas de venas cavas y capilares, pensar en ejemplos de ubicación de los tipos de capilares. A continuación, reflexionar, registrar las respuestas y finalmente compartir con el grupo en general:

-¿Qué relaciones encuentran entre los contenidos del TP N°1 y el TP N° 2?

-¿Pueden conectar estos contenidos con experiencias de su vida? ¿Qué aspectos de esas experiencias creen que ahora comprenden mejor? ¿Tienen nuevas inquietudes en relación a ello?

✚ **Actividad 10.** Analizar y justificar el siguiente caso clínico para lograr nuevas conexiones entre contenidos teóricos y una situación de la vida real.

Un hombre de 65 años de edad acude a su médico por referir sangrado transrectal de dos meses de evolución. Luego del interrogatorio y exploración física el médico le solicita una colonoscopia y exámenes de laboratorio. La colonoscopia informó una tumoración circunferencial a 2 cm del margen anal y el análisis histopatológico confirmó que era un adenocarcinoma. Los análisis de laboratorio indicaron una concentración de hemoglobina de 8,2 g/dL (valor normal es de 13,8 a 17,2 g/dL). Se realizó una tomografía de abdomen donde entre otras alteraciones se observaron imágenes de nódulos en ambos lóbulos hepáticos compatibles con metástasis.

Después de leer, interpretar y discutir el caso en el grupo general, se propiciará un espacio para reflexionar sobre los aprendizajes logrados, a partir de los siguientes interrogantes: ¿Cuál fue la ruta que permitió que las células cancerosas del recto llegaran hasta el hígado? ¿Qué evidencias o conceptos encuentran como soporte de su respuesta?

Trabajo Práctico N° 3: Aparato Respiratorio

Introducción

El aparato respiratorio está constituido por una serie de órganos en forma de cavidades, conductos o tubos, que permiten la entrada de aire hacia los pulmones, donde se produce la hematosis, es decir el intercambio entre el oxígeno del aire y el anhídrido carbónico producido en los tejidos. Esto es lo que se denomina respiración externa.

El aparato respiratorio se subdivide en dos porciones:

- Porción conductora: lleva aire a la porción respiratoria y de ésta hacia el exterior. Además, en esta porción se filtra, se humedece y se entibia el aire inspirado. Está compuesto, desde el exterior hasta el interior de los pulmones, por la nariz, fosas nasales, faringe, laringe, tráquea, bronquios principales, bronquios secundarios o lobares, bronquios terciarios o segmentario, bronquíolos y bronquíolos terminales.
- Porción respiratoria: está compuesta por los bronquíolos respiratorios, conductos, sacos alveolares y alvéolos.

Metas de Comprensión

- ✓ Conocerán dónde se ubican los órganos del aparato respiratorio y cómo se relacionan con otros órganos.
- ✓ Identificarán las características de la configuración externa e interna de los órganos del aparato respiratorio.
- ✓ Reconocerán las diferencias entre la irrigación sanguínea pulmonar funcional y nutricia.
- ✓ Identificarán cuáles son los sitios de importancia para la Bioquímica Clínica.

Desempeños para la Comprensión

🧩 **Actividad 1.** Establecer conexiones entre las nuevas ideas y los conocimientos previos a través de la rutina de pensamiento CONECTAR-AMPLIAR-DESAFIAR (CAD). El propósito de la misma es hacer asociaciones entre los conocimientos previos y las nuevas ideas que se tienen de un tema en particular. Los pasos de esta rutina son:

- * Conformar pequeños grupos de 2 o 3 estudiantes.
- * Observar el video de la Dra. Paulina Moreano “Sistema Respiratorio” que se encuentra en el sitio web <https://www.youtube.com/watch?v=L1-n0AkLMcU> y leer la selección de fragmentos de los libros de texto sobre cuadros clínicos frecuentes relacionados al aparato respiratorio (Anexo IV).

* Identificar cómo se conectan estas ideas con lo que ya saben, es decir, ¿cómo estas ideas e información se conectan con ideas que ya habían pensado o que conocían? ¿Qué les hace decir eso? Registrar por escrito estas conexiones.

* A continuación, identificar y registrar cómo se ampliaron o profundizaron las ideas debido a la observación del video y con la lectura de los textos. Así como también reconocer si aparecen nuevos interrogantes a partir de la información recibida. ¿Qué nuevas ideas encontraron que extienden, amplían y conducen sus pensamientos en nuevas direcciones? ¿Qué les resulta desafiante o confuso a partir de la información presentada? ¿Qué nuevos interrogantes tienen ahora?

* Finalmente, compartir con el grupo clase los registros elaborados, exponiendo cuáles son las conexiones y ampliaciones que crean más significativas relacionadas a los contenidos teóricos y las futuras prácticas profesionales. Tener presente en todo momento las evidencias que justifican sus respuestas y la importancia de conocer el aparato respiratorio desde el punto de vista de la Bioquímica Clínica.

🚩 **Actividad 2.** Establecer relaciones entre diferentes órganos y con la futura profesión de Lic. en Bioquímica en el ámbito clínico.

Confeccionar de manera individual esquemas o dibujos de los siguientes elementos anatómicos:

a- Faringe y laringe, indicar sus partes, relaciones anatómicas de éstos órganos y sitios posibles de toma de muestras para ser procesadas en el laboratorio de análisis clínicos.

b- Caja torácica que muestre tráquea, bronquios, pulmones y pleuras (incluidos los principales recesos), indicar las relaciones anatómicas y sitios posibles de toma de muestras para ser procesadas en el laboratorio de análisis clínicos.

Estas producciones deben ser entregadas al docente quien realizará una retroalimentación informal escrita de los trabajos para la próxima clase de TP. Además de una devolución verbal ante el grupo en general ofreciendo información si lo considera necesario, destacando fortalezas, aspectos interesantes y comentarios honestos sobre los trabajos, expresando inquietudes respecto de algunas ideas y haciendo sugerencias para aumentar la comprensión.

Recordar que la toma de muestras desde algunos elementos anatómicos, son realizadas por médicos y enviadas al laboratorio bioquímico para su estudio.

✚ **Actividad 3-Extraclase.** Repasar los aspectos fundamentales de la irrigación sanguínea pulmonar. Para ello, escribir un breve texto (de entre 300 a 500 palabras) y subir el archivo al aula virtual en la tarea denominada “Irrigación sanguínea de los pulmones”. A modo de guía para realizar esta tarea pueden responder ¿Qué creen que saben acerca de la irrigación pulmonar?, ¿Qué quiere decir que posee una doble irrigación?, ¿Dónde se origina cada una de ellas? Y ¿Cuál es la importancia fisiológica que justifica la existencia de ambas?

En el encuentro de consulta, repaso e integración de los TP del bloque II se retomará esta producción para un análisis oral y grupal.



The screenshot shows a virtual classroom interface. At the top, there is a header with the text "AULAS VIRTUALES" and "Evaluación de sistema linfático". On the right side of the header, the name "Verónica Palmira Filippa" is displayed next to a profile picture and a search icon. The main content area is titled "Aparato respiratorio" and contains a list of activities. A red arrow points to the activity "Actividad 3-Extraclase", which is further detailed as "Irrigación sanguínea de los pulmones". Below this title, there is a text block that reads: "A modo de guía para realizar esta tarea pueden intentar responder:" followed by four questions, each preceded by a yellow question mark icon: "¿Qué creen que saben acerca de la irrigación pulmonar?", "¿Qué quiere decir que posee una doble irrigación?", "¿Dónde se origina cada una de ellas?", and "¿Cuál es la importancia fisiológica que justifica la existencia de ambas?".

Trabajos Prácticos N° 4 y 5: Aparato Digestivo: Tubo Digestivo y Glándulas Anexas

Introducción

El aparato digestivo está constituido por dos partes: el **tubo digestivo**, en el cual las sustancias alimenticias sufren transformaciones que las hacen asimilables; y las **glándulas anexas al tubo digestivo**, cuyas secreciones contribuyen con la digestión de los alimentos.

El tubo digestivo es un conducto continuo, abierto en sus dos extremidades, situado por delante de la columna vertebral, comienza en el orificio bucal y termina en el ano. Su longitud en el ser humano adulto es de 9 a 10 m. En el tubo digestivo se distinguen diferentes segmentos: boca, faringe, esófago, estómago, intestino delgado e intestino grueso.

Las glándulas anexas al sistema digestivo segregan líquidos que proporcionan enzimas y otras sustancias que participan en la digestión química de los nutrientes.

Estas son glándulas anexas al aparato digestivo y su producto de secreción:

- Salivales: saliva
- Hígado: bilis
- Páncreas: jugo pancreático

Metas de Comprensión

- ✓ Conocerán la ubicación de los órganos del aparato digestivo y cuáles son sus relaciones anatómicas.
- ✓ Comprenderán qué es el peritoneo y cuál es su importancia en relación a la ubicación de los órganos.
- ✓ Reconocerán las diferencias morfológicas macroscópicas de estos órganos.
- ✓ Reconocerán cuáles son los sitios anatómicos de importancia desde el punto bioquímico.
- ✓ Identificarán los sitios de desembocadura de las glándulas anexas en el aparato digestivo.
- ✓ Comprenderán cómo se organizan los elementos que constituyen la circulación biliar intra- y extrahepática, así como su importancia en relación a la Bioquímica Clínica.

Desempeños para la Comprensión

🧩 **Actividad 4.** Observar el detalle y construir explicaciones utilizando la rutina de pensamiento “EL JUEGO DE LA EXPLICACIÓN”.

Esta rutina facilita el ejercicio de la deconstrucción de un objeto para examinar sus partes, identificarlas y explicarlas a favor de la comprensión de la totalidad. Es decir que partiendo de la observación minuciosa de las características y detalles de un objeto, se podrán generar posibles explicaciones causales de por qué algo es como es y comprender los


propósitos o razones por las cuales algo funciona como funciona al establecer relaciones entre las partes y la totalidad. Estos son los pasos de la rutina de pensamiento propuesta:

* Conformar grupos de 2 o 3 estudiantes. Cada grupo recibe una cartulina y una selección de 2 o 3 fotografías de preparaciones anatómicas de dos atlas de Anatomía Humana (Gran Atlas McMinn de Anatomía Humana y Atlas de Anatomía Humana de Frank Netter, Anexo V). Observar la mayor cantidad de detalles de estas imágenes, intentar reconocer la región anatómica donde se encuentran, los órganos y estructuras presentes, las características morfológicas de los mismos y las relaciones anatómicas entre ellos. Mientras se realiza esta observación detallada, reflexionar en base a lo siguiente: "Me doy cuenta de que..." y "¿Por qué pienso que es así? De este modo, tratarán de encontrar explicaciones a lo que están observando de acuerdo a los detalles que pueden ir identificando, como por ejemplo reconociendo el sitio del cuerpo humano al que corresponde la imagen, observando el peritoneo, las relaciones de los elementos anatómicos y las características de la configuración externa e interna.

* Registrar en una cartulina/afiche o similar las principales observaciones.

* A continuación, explicar delante de sus compañeros las imágenes utilizando el registro realizado, ofrecer razones para demostrar la veracidad de sus explicaciones y mostrar qué características observadas justifican sus afirmaciones. El resto del grupo puede realizar aportes a la exposición de sus compañeros y registrar las ideas importantes y/o más destacadas.

* Finalmente, reflexionar tratando de generar más explicaciones a las que se dieron inicialmente sobre las características y relaciones observadas, así como también sobre posibles implicancias desde el punto de vista de la Bioquímica Clínica relacionadas con estos órganos y/o elementos anatómicos.

 **Actividad 5-Extraclase.** Analizar y evidenciar los elementos que constituyen la circulación biliar intra- y extrahepática.

Trabajar en pequeños grupos para diseñar y elaborar una maqueta. Cada grupo debe seleccionar entre una de estas dos posibilidades:

- Configuración interna del hígado representando la unidad anatómica y funcional del hígado (circulación biliar intrahepática).

- Los conductos biliares (vías biliares extrahepáticas).

Disponen de un tiempo de 2 semanas para trabajar en la maqueta. La misma se presentará y analizará de manera grupal en el 8º encuentro presencial.

Trabajos Prácticos N° 4 y 5: Aparato Digestivo: Tubo Digestivo y Glándulas Anexas (Continuación)

✚ **Actividad 6.** Exploración de diferentes piezas anatómicas.

Realizar una observación y exploración minuciosa de preparaciones anatómicas de órganos del cuerpo humano, entre ellos esófago, estómago, intestino delgado y grueso, hígado y páncreas. Los mismos se examinan detalladamente tratando de reconocer aspectos sobresalientes y distintivos de cada uno de ellos. Posteriormente, dibujar las características identificadas relacionadas por ejemplo a la configuración interna y externa, el sitio de desembocadura de la ampolla hepatopancreática, la ubicación de una válvula y de un esfínter, los medios de sostén del hígado, los elementos anatómicos que observan en la cara visceral hepática.

✚ **Actividad 7.** Retroalimentación: evaluación entre pares.

Intercambiar entre parejas de estudiantes las producciones elaboradas en la actividad anterior. Cada estudiante tiene que analizar y reflexionar sobre las mismas, utilizando la escalera de retroalimentación (aclarar, valorar, expresar inquietudes y hacer sugerencias). La devolución de las observaciones a su compañero, inquietudes o interrogantes se realizará durante el próximo encuentro presencial.

✚ **Actividad 8.** Establecer relaciones con conceptos teóricos:

Conformar pequeños grupos, leer los siguientes casos e identificar qué conceptos anatómicos consideran que necesitan comprender para su correcta interpretación. Registrar por escrito una justificación de sus ideas para compartir con el grupo en general.

Finalmente, recuperar las ideas principales originadas de la exposición grupal y destacar los puntos claves del tema relacionándolos con las prácticas profesionales futuras.

Los siguientes casos clínicos fueron extraídos del E-book *Anatomía Humana en Casos Clínicos. Aprendizaje centrado en el razonamiento clínico*, de Rodrigo E. Elizondo-Omaña y Santos Guzmán López (2018):

a-Pancreatitis aguda

Una mujer de 58 años acude al servicio de urgencias por presentar dolor en el epigastrio y vómitos de 12 horas de evolución. El dolor apareció repentinamente luego de la ingestión de una comida abundante. La paciente niega el consumo de alcohol, medicamentos o drogas. En la exploración física se registró una frecuencia cardíaca de 110 latidos por minuto y resistencia abdominal leve, sin datos de irritación peritoneal. Se solicitó la realización de un hemograma que mostró una elevación del número normal de leucocitos (el valor hallado fue

de 16.500 leucocitos/mm³). También se determinaron en suero amilasa y lipasa pancreática, las cuales presentaron valores elevados. Se realizó una tomografía computarizada y una angiografía del tronco celíaco. En base a los resultados se estableció el diagnóstico de pancreatitis aguda.

b-Colecistolitiasis

Una mujer de 42 años de edad, con obesidad grado 1, con índice de masa corporal (IMC) de 32 y antecedentes de diabetes mellitus tipo 2, tratada desde hace 3 años. Acude a consulta de urgencias por presentar, desde hace aproximadamente 3 horas, dolor intenso en el hipocondrio derecho con irradiación hacia la escápula derecha, náuseas y vómitos. En la exploración física se presenta diaforética, con agravamiento del dolor o paro inspiratorio a palpación subcostal profunda durante la inspiración (signo de Murphy positivo). Se solicita ecografía de vesícula biliar y vías biliares, así como pruebas de laboratorio que mostraron elevación de las transaminasas. En la ecografía se reportan dos cálculos de 20 y 25 mm en un sector dilatado del cuello de la vesícula biliar, denominado bolsa de Hartmann.

🚦 **Actividad 9-Extraclase (Opcional):** en el aula virtual están disponibles los audios, textos y preguntas complementarias que contribuyen a completar la comprensión del tema (Anexo VI: Casos clínicos). Además, se encuentra un foro de discusión para plantear dudas, interrogantes y reflexiones que surjan de todo el trabajo realizado en las actividades propuestas.

existencia de ambas?

AULAS VIRTUALES Español - Internacional (es) Verónica Palmira Filippa

Mensajes

Actividades 9-Extraclase (opcional)

Aparato digestivo: tubo digestivo y glándulas anexas

- Teoría de sistema digestivo
- Teoría de glándulas anexas del sistema digestivo
- Casos clínicos

En este archivo se encuentran los dos casos clínicos analizados en la clase presencial y algunas preguntas complementarias que ayudarán a ampliar la comprensión del tema.

- Audio: Pancreatitis aguda
- Audio: Colecistolitiasis
- Foro de consulta y discusión

En este espacio se pueden plantear dudas, interrogantes y reflexiones que surjan de todo el trabajo realizado en las actividades propuestas en la programación didáctica.

Cada estudiante puede agregar uno o varios temas y todos pueden responder participando de la discusión.

Clase de Consulta, Repaso e Integración de los TP Nº 3, 4 y 5

🚦 **Actividad 10.** Retomar las producciones escritas en la Actividad 3-Extraclase del TP Nº 3. Compartir las mismas de manera grupal, destacar fortalezas, aspectos interesantes de las producciones, aclarar o brindar información sobre aspectos que parezcan confusos o cuando surjan nuevos interrogantes.

🚦 **Actividad 11.** Razonar con evidencias: exponer y analizar las maquetas elaboradas de acuerdo a la Actividad 5-Extraclase del TP Nº 4. Identificar conceptos claves, establecer relaciones entre los temas estudiados, considerar implicaciones de los elementos anatómicos en relación a la Bioquímica Clínica.

🚦 **Actividad 12.** Evaluación entre pares: retroalimentación. Realizar la devolución de las observaciones de las producciones de la Actividad 7 del TP Nº 5 teniendo en cuenta la escalera de retroalimentación.

🚦 **Actividad 13-Extraclase (Opcional):** preparar el examen parcial. En el aula virtual se encuentra una “Autoevaluación” con ejercicios y preguntas sobre los principales conceptos del tema que se evalúan en el examen parcial.



The screenshot shows a virtual classroom interface. At the top, it says 'AULAS VIRTUALES' and 'Español - Internacional (es)'. The user is identified as 'Verónica Palmira Filippa'. The main content area is titled 'Aparato digestivo: tubo digestivo y glándulas anexas'. It lists several resources: 'Teoría de sistema digestivo', 'Teoría de glándulas anexas del sistema digestivo', and 'Casos clínicos'. Below these, there is a paragraph: 'En este archivo se encuentran los dos casos clínicos analizados en la clase presencial y algunas preguntas complementarias que ayudarán a ampliar la comprensión del tema.' There are also two audio files: 'Audio: Pancreatitis aguda' and 'Audio: Colecistolitiasis'. A 'Foro de consulta y discusión' is also listed, with a paragraph: 'En este espacio se pueden plantear dudas, interrogantes y reflexiones que surjan de todo el trabajo realizado en las actividades propuestas en la programación didáctica. Cada estudiante puede agregar uno o varios temas y todos pueden responder participando de la discusión.' At the bottom, there is a link for 'Autoevaluación con temas del 2 Parcial'.

Trabajos Prácticos N° 6, 7 Y 8: Aparatos Urinario, Genitales Masculinos y Femeninos

Introducción

El aparato urinario tiene por objeto la excreción de compuestos nitrogenados y otras sustancias no volátiles que se acumulan en el torrente circulatorio como resultado del metabolismo corporal. Este aparato al igual que los pulmones y las glándulas sudoríparas eliminan materiales residuales de las combustiones orgánicas.

Los órganos que componen el aparato urinario son los riñones que filtran la sangre, los uréteres conducen la orina hasta la vejiga, la vejiga que recoge la orina en los intervalos de las micciones, y la uretra que conduce la orina acumulada en la vejiga hacia el exterior. A excepción del conducto de la uretra, que en el hombre es más largo que en la mujer, estos órganos ofrecen una disposición análoga en los dos sexos y se estudian juntos.

La función genital, también llamada función de reproducción, tiene por objeto la perpetuación de la especie. El aparato genital masculino se compone de: testículos, que producen los espermatozoides; conductos excretores son las vías espermáticas (incluye el epidídimo, el conducto deferente y los conductos eyaculadores) que conducen los espermatozoides hasta la uretra; y glándulas anexas: próstata, vesículas seminales y glándulas bulbouretrales, que secretan líquidos que aportan diferentes sustancias al esperma; uretra a la que se anexas órganos eréctiles que aseguran el vaciamiento de esperma en el órgano reproductor femenino.

El aparato genital femenino está compuesto por una serie de órganos internos y externos destinados a llevar a cabo la reproducción. Los órganos genitales internos están integrados por: ovarios, trompas uterinas, útero y vagina. Los órganos genitales externos se designan con el nombre de vulva y está constituida por: monte del pubis (Venus), labios mayores, labios menores, clítoris, glándulas vestibulares mayores (Bartholin) y menores (Skene) y vestíbulo vulvar.

Metas de Comprensión

- ✓ Conocerán la ubicación de los órganos que constituyen estos aparatos y cuáles son sus relaciones anatómicas.
- ✓ Identificarán las características de la configuración externa e interna de los órganos de estos aparatos.
- ✓ Reconocerán las diferencias y similitudes entre el contenido de la cavidad pelviana en el hombre y en la mujer.
- ✓ Comprenderán desde dónde provienen las muestras biológicas que pueden analizarse en un laboratorio de análisis clínicos.

Desempeños para la Comprensión

✚ **Actividad 1.** Representar y diagramar las relaciones anatómicas dentro de la cavidad pélvica del cuerpo humano:

Conformar grupos de 2 o 3 estudiantes para diseñar y elaborar una lámina con dibujos o esquemas que muestren la ubicación en el cuerpo humano y las relaciones anatómicas de los órganos de los aparatos urinario, genital masculino y femenino. Señalar y nombrar todas las estructuras y/o elementos anatómicos de cada región del cuerpo. Se pueden incluir dibujos desde diferentes vistas o perspectivas (por ejemplo: vista anterior, posterior, sagital, superior o inferior).

✚ **Actividad 2.** Describir y comparar las producciones de los pequeños grupos con el grupo general. Descubrir evidencias y establecer conjeturas. Esta actividad fomenta la disposición de razonar con evidencia, es decir que a partir de la observación y análisis grupal de los trabajos realizados se pueden construir explicaciones y justificaciones bien fundamentadas.

Cada grupo de trabajo debe presentar y describir la lámina elaborada destacando en qué región del cuerpo se encuentran los órganos y las relaciones anatómicas de los mismos. Luego de la observación y análisis de todas las producciones se harán comparaciones de las diferentes vistas de los órganos en la cavidad pélvica y se podrán descubrir evidencias y establecer conjeturas respecto de la ubicación normal, estructura y función de los mismos. Por ejemplo, ¿Cómo pueden los riñones mantenerse en su ubicación?, ¿Qué les hace decir eso?, ¿Por qué los uréteres desembocan de manera oblicua en la vejiga?, ¿Por qué el conducto deferente recorre el conducto inguinal?, ¿Por qué piensan que el esfínter uretral interno en el hombre se encuentra en la porción preprostática?, ¿Por qué piensan que el útero debe estar en anteversión y anteflexión en la cavidad pélvica?, ¿Por qué el ovario no está completamente recubierto por su meso?, ¿Por qué las fimbrias sólo están en relación de contigüidad con los ovarios?, ¿Cómo puede entrar el ovocito a las trompas uterinas y cómo hace para alcanzar la cavidad abdominal? Seguramente durante el desarrollo de la actividad surgirán otros interrogantes, que se incorporarán a esta lista para su discusión.

✚ **Actividad 3-Extraclase (Opcional):** repasar y ampliar la mirada.

Estos videos se encuentran en el aula virtual del curso y describen las características externas e internas de órganos del aparato urinario y genital masculino. Son recomendables por el vocabulario que utilizan y la pertinencia de las descripciones que realizan. En el próximo encuentro presencial se realizará una comparación entre el contenido de los videos y las preparaciones anatómicas que observarán en el laboratorio del curso.

* Configuración externa e interna de riñones humanos:

a- https://www.youtube.com/watch?v=gr_guJ1Oezc

* Configuración externa de vejiga:

b- <https://www.youtube.com/watch?v=ksIGXN41Qxc>

* Explicación y vista tridimensional de órganos del sistema genital masculino:

c- <https://www.youtube.com/watch?v=sG8UyNoWT3M>

AULAS VIRTUALES de Trabajos Prácticos

Español - Internacional (es) Verónica Palmira Filippa

Dispositivos TP4

Aparato urinario, Aparato genital masculino y Aparato genital femenino

- Teoría de aparato urinario
- Teoría de aparato genital masculino
- Teoría de Aparato Genital Femenino

Actividades 3-Extraclase (opcional) → **Videos complementarios**

Estos videos muestran las principales características de órganos de estos aparatos y les facilitará la observación y la descripción que realizarán en la próxima clase o encuentro presencial en el laboratorio.

- Video de la configuración interna y externa de riñón
- Video de la configuración externa de vejiga
- Explicación y vista tridimensional de órganos del sistema genital masculino

Trabajos Prácticos N° 6, 7 Y 8: Aparatos Urinario, Genitales Masculinos y Femeninos (Continuación)

✚ **Actividad 4.** Exploración y comparación de piezas anatómicas.

Identificar las características morfológicas externas e internas de preparaciones anatómicas de órganos del cuerpo humano que se encuentran en el laboratorio (riñones, testículos, úteros y ovarios). Pueden recordar o revisar los videos del aula virtual para reconocer características destacadas o conceptos que consideren importantes tener en cuenta. Confeccionar de manera individual dibujos o esquemas que serán entregados a los docentes, quienes harán una retroalimentación por escrito a cada estudiante en el próximo encuentro presencial.

✚ **Actividad 5.** Organizar el pensamiento y las ideas.

La rutina de pensamiento “GENERAR, CLASIFICAR, CONECTAR, ELABORAR: MAPAS CONCEPTUALES (GCCE)” permite activar el conocimiento sobre un tema y conectar las ideas de manera significativa. De este modo, se consolidan los pensamientos y comprensiones personales, así como también se pueden compartir con los demás integrantes de la clase. Para crear un mapa conceptual estructurado sobre los temas aparatos urinario, genitales masculino y femenino se sugiere seguir estos pasos:

- * Trabajar en pequeños grupos, recordar los contenidos trabajados en todas las actividades anteriores y generar una lista de palabras, conceptos o ideas claves del tema.

- * A continuación, se clasifican esas ideas en centrales o tangenciales, las primeras se ubicarán en el centro de una hoja y las segundas en los extremos.

- * El siguiente paso es conectar las ideas usando líneas entre las ideas que conectan y explicando la conexión escribiendo sobre la línea.

- * Ahora, seleccionar algunas ideas centrales y a partir de ellas se escribirán subcategorías, como dividiendo esta idea en partes más pequeñas.

- * Finalmente, cada grupo de estudiantes presenta y explica su mapa conceptual al grupo clase para analizar las similitudes y diferencias entre las producciones.

✚ **Actividad 6-Extraclase:** establecer conexiones, identificar conceptos claves, cuestionar y considerar implicaciones.

La rutina de pensamiento CONEXIONES-DESAFÍOS-CONCEPTOS-CAMBIOS (CDCC) permite la identificación de los puntos claves en un texto complejo, es decir que facilitan el manejo de la información de los textos de manera enfocada y significativa para lograr comprensiones más profundas.

La actividad consiste en revisar el archivo “Cuadros clínicos”, seleccionar un par de ellos (no es necesario que trabajen con todos, Anexo VII), reflexionar y registrar por escrito sus respuestas un archivo de Word que se envía como Tarea 6-Extraclase que se analizará de manera grupal en el próximo encuentro presencial.

a- Leer algunos cuadros clínicos frecuentes relacionados al tema. Luego de la lectura establecer conexiones entre algunos fragmentos con experiencias reales (personales o de alguna persona que conozcan) e intenten explicarlas.

b- En base a esto, piensen qué muestras biológicas creen que procesarán en un laboratorio de análisis clínicos para aportar datos al diagnóstico que realizará el médico.

c- A continuación, identifiquen conceptos o ideas claves del tema para compartir con quienes no han leído ese texto e intenten responder al interrogante ¿Qué me hace decir esto? y ¿Por qué considero que este concepto o idea es importante?

d- Identificar y registrar si luego de leer el texto algunas de sus ideas previas se modificaron o se enriquecieron.

The screenshot shows a virtual classroom interface with the following elements:

- Header:** "AULAS VIRTUALES de Trabajos Prácticos", "Español - Internacional (es)", and user profile "Verónica Palmira Filippa".
- Left Sidebar:** "Mensajes" button and a list of activities.
- Main Content Area:**
 - Aparato urinario, Aparato genital masculino y Aparato genital femenino**
 - Teoría de aparato urinario
 - Teoría de aparato genital masculino
 - Teoría de Aparato Genital Femenino
 - Videos complementarios**
 - Estos videos muestran las principales características de órganos de estos aparatos y les facilitará la observación y la descripción que realizarán en la próxima clase o encuentro presencial en el laboratorio.
 - Video de la configuración interna y externa de riñón
 - Video de la configuración externa de vejiga
 - Explicación y vista tridimensional de órganos del sistema genital masculino
 - Tarea 6-Extraclase**
 - Recortes de Cuadro Clínicos
 - Este archivo contiene el material seleccionado para hacer la Actividad 6-Extraclase de la programación didáctica. Esto les permitirá establecer relaciones entre algunos fragmentos seleccionados con experiencias reales (personales o de alguna persona que conozcan) e intenten explicarlas.
 - Esta actividad se basa en la rutina del pensamiento denominada Conexiones-Desafíos-Conceptos-Cambios para facilitar que establezcan conexiones entre los contenidos y sus conocimientos, para que puedan identificar conceptos claves, cuestionar y considerar implicaciones.
 - Tarea 6-Extraclase
 - Después leer y responder la actividad, cada estudiante subirá el texto elaborado en word en este sitio del aula virtual.

Red arrows point from the text labels on the left to the corresponding sections in the main content area:

- "Actividades 3-Extraclase (opcional)" points to the "Videos complementarios" section.
- "Actividad 6-Extraclase" points to the "Tarea 6-Extraclase" section.

Clase de Consulta, Repaso e Integración de los TP Nº 6, 7 Y 8

✚ **Actividad 7.** Análisis y puesta en común de la Actividad 6-Extraclase: se recupera el trabajo individual desarrollado con la rutina CDCC como tarea extraclase para reflexionar grupalmente acerca de las conexiones establecidas, las relaciones con los conceptos claves identificados, los cuestionamientos y consideraciones de cada estudiante.

✚ **Actividad 8.** Comenzar a diseñar el proyecto final de síntesis que será presentado en el 13° encuentro, por lo que contarán con 15 días para su preparación. Además, leer y revisar la matriz de evaluación del mismo que se encuentra a continuación.

Proyecto final: Conformar un pequeño grupo (2 o 3 estudiantes) y elaborar una presentación empleando herramientas digitales utilizando el programa y/o formato que consideren adecuado para realizar la exposición del trabajo en un tiempo aproximado de entre 12 y 15 minutos. Para elaborar este trabajo es importante tener en cuenta las siguientes consideraciones:

- Describir la mayor cantidad posible de diferentes sitios o elementos anatómicos desde dónde provienen las muestras biológicas que se analizan en un laboratorio de análisis clínicos.

- Relacionar estos elementos con los principales contenidos teóricos del curso.

- Pensar y conjeturar sobre por qué consideran que es importante conocer la anatomía del cuerpo humano, en qué me ayudaría tener esos conocimientos y cómo los podría aplicar en mi futura actividad profesional.

Esta actividad se continúa como tarea extraclase y el trabajo finalizado será expuesto ante el grupo general en el 13° encuentro.

El proyecto final de síntesis de los desempeños propuestos en los TP será evaluado mediante la siguiente **matriz de evaluación**:

Niveles de comprensión Crterios	Excelente	Muy bueno	Bueno	Revisar y Rehacer
Conoce ideas y conceptos	Revela amplios y apropiados conocimientos respecto a ubicación y características anatómicas de las estructuras.	Revela conocimientos respecto a ubicación, características anatómicas de las estructuras.	Revela sólo algunos conocimientos memorísticos de los aspectos centrales del tema.	Desconoce los aspectos centrales del tema.
Establece relaciones, comparaciones y argumenta	Establece relaciones anatómicas y comparaciones entre los órganos y estructuras del cuerpo humano y las argumenta correctamente.	Establece algunas relaciones anatómicas y comparaciones entre órganos y estructuras del cuerpo humano.	Establece con dificultades relaciones anatómicas entre los órganos.	Establece relaciones anatómicas confusas y erróneas entre órganos.
Pertinencia, calidad y diversidad del material bibliográfico consultado. Uso que hace de la bibliografía	El material bibliográfico consultado es de excelente calidad y pertinente a la asignatura. Denota lectura completa del tema abordado por diversos autores y	El material bibliográfico consultado es adecuado y pertinente a la asignatura. Denota lectura del tema abordado por algunos autores.	El material bibliográfico consultado es adecuado. Denota una lectura superficial de los temas.	El material bibliográfico consultado no es adecuado. Uso inadecuado de la bibliografía.

	destaca diferencias entre los textos.			
Cita los materiales consultados	Confecciona correcta y completamente una lista de la bibliografía consultada siguiendo normas APA.	Confecciona una lista de la bibliografía consultada obviando algunos datos, siguiendo parcialmente las normas APA.	Confecciona una lista incompleta de la bibliografía, no sigue las normas APA.	No cita la bibliografía consultada.
Reconoce la importancia de estos conocimientos en las prácticas profesionales futuras	Establece relaciones entre los conceptos y su aplicación en las prácticas bioquímicas. Fundamenta la importancia del rol bioquímico en el diagnóstico de casos clínicos.	Establece relaciones entre los conceptos y su aplicación en las prácticas bioquímicas.	Establece algunas relaciones confusas entre los conceptos y las prácticas bioquímicas.	No logra establecer relaciones entre los conceptos y las prácticas bioquímicas.
Calidad de la presentación: imágenes, cantidad de información, contraste y colores utilizados para exponer el trabajo. Adecuado orden de la secuencia de exposición	La presentación del trabajo contiene imágenes claras y apropiadas, con adecuada cantidad de información. Es posible apreciar fácilmente la información por el contraste y colores	La presentación del trabajo contiene imágenes apropiadas, pero con inadecuada cantidad de información. El contraste y colores empleados dificultan la observación. La secuencia utilizada	La presentación de trabajos contiene algunas imágenes confusas o con errores, inadecuada cantidad de información. El contraste y colores empleados dificultan la observación. La	La presentación de trabajos contiene imágenes no relacionadas al tema, confusas y con errores. La información es inadecuada. El contraste y colores empleados impiden la observación.

	empleados. La secuencia utilizada permite el seguimiento de la temática.	dificulta parcialmente el seguimiento de la temática.	secuencia utilizada confunde y dificulta el seguimiento de la temática.	La secuencia utilizada es incoherente y muy confusa.
Exposición oral (claridad, comprensión, fluidez, actitud frente a la audiencia, límite de tiempo)	Expresa claramente sus ideas usando oraciones completas y con un adecuado volumen de la voz. Destaca las ideas principales. Puede responder a interrogantes de sus compañeros. Se expresa con fluidez. Establece contacto visual con todos los integrantes de la clase. Dispone correctamente del tiempo asignado.	Expresa sus ideas usando oraciones completas y con un adecuado volumen de la voz. Puede responder a algunos interrogantes de sus compañeros. Establece contacto visual con algunos integrantes de la clase. Dispone correctamente del tiempo asignado.	Expresa sus ideas de un modo memorístico e inseguro. El volumen de la voz no es suficiente para ser escuchado por la audiencia. Responde confusamente los interrogantes de sus compañeros. No establece contacto visual con la audiencia.	No expresa claramente sus ideas. El volumen de la voz no es suficiente para ser escuchado por la audiencia. No logra responder los interrogantes y no establece contacto visual con la audiencia.
Vocabulario	El vocabulario oral y escrito empleado es específico, amplio y preciso. Adecuado a quién va dirigido.	El vocabulario oral y escrito empleado es específico. Adecuado a quién va dirigido.	El vocabulario oral y escrito empleado es poco específico. No se adapta completamente a quién va dirigido.	El vocabulario oral y escrito empleado es confuso e impreciso. No se adapta a quién va dirigido.

Trabajo Práctico N° 9: Sistema Nervioso

Introducción

El sistema nervioso (SN) junto con el endócrino es un sistema de integración. El SN posee dos características fundamentales: la amplia distribución de sus componentes y la continuidad de estos. Asimismo, posee dos propiedades esenciales: la excitabilidad de las neuronas y la conductibilidad, dado que una célula nerviosa es capaz de recibir un estímulo y está capacitada para transportar el potencial de acción a los órganos efectores, ya sean músculos o glándulas.

El estudio del SN puede realizarse desde el punto de vista estructural o funcional.

- Estructural o anatómicamente se divide en **sistema nervioso central (SNC)** y **sistema nervioso periférico (SNP)**.

El **SNC** se desarrolla a partir del tubo neural. Está formado por el encéfalo y la médula espinal. El encéfalo a su vez, comprende el cerebro, cerebelo y tronco encefálico. El **SNP** se desarrolla a partir de las crestas neurales. Está constituido por los nervios craneales y espinales y sus ganglios asociados.

- Funcionalmente, puede dividirse en **sistema nervioso somático (SNS)** y **sistema nervioso autónomo (SNA)**.

El **SNS** consiste en las partes somáticas del SNC y del SNP. Controla las funciones que están bajo el control voluntario consciente (excepto los arcos reflejos). Proporciona inervación sensitiva y motora a todas las partes del cuerpo (del griego soma), excepto las vísceras, las glándulas, el músculo liso y el músculo cardíaco. La inervación sensitiva somática (tanto consciente como inconsciente) transmite la sensibilidad táctil, dolorosa, térmica y postural. La inervación motora somática facilita los movimientos del músculo esquelético. El **SNA** o **visceral** que está compuesto por las partes autónomas del SNC y del SNP. Proporciona inervación motora involuntaria eferente al músculo liso, al sistema de conducción cardíaca y a las glándulas. También provee inervación sensitiva aferente desde las vísceras (originadas por cambios en las mismas). El SNA, se subdivide en sistema nervioso simpático y sistema nervioso parasimpático. Un tercer componente del SNA, es el sistema nervioso entérico que inerva el tubo digestivo.

Metas de Comprensión

- ✓ Conocerán dónde se ubican los órganos del sistema nervioso y cómo se relacionan con otros elementos anatómicos.
- ✓ Reconocerán las diferencias morfológicas macroscópicas de los órganos del encéfalo.
- ✓ Identificarán las características de la configuración interna de estos órganos.

✓ Comprenderán cuáles son los sitios anatómicos más relevantes en relación a la Bioquímica Clínica.

Desempeños para la Comprensión

✚ **Actividad 1.** Movilizar el conocimiento previo y establecer conexiones:

- * Conformar pequeños grupos de 2 o 3 estudiantes.
- * Pensar y registrar la inervación de los diferentes órganos descripta a lo largo de la cursada.
- * Relacionar esta información en un gráfico o esquema.
- * Discutir en el grupo cómo reconocen que ampliaron la comprensión del tema y cuáles son los interrogantes que quedan o surgieron de este trabajo.
- * Compartir con el grupo clase los registros elaborados, exponiendo cuáles son las conexiones y ampliaciones que crean más significativas relacionadas a los contenidos teóricos. Tener presente en todo momento las evidencias que justifican sus respuestas.

✚ **Actividad 2.** Reconocimiento de los órganos del encéfalo y su irrigación en un modelo anatómico:

Trabajar en pequeños grupos utilizando el modelo anatómico que se encuentra en el laboratorio para describir y explicar la ubicación de los órganos que conforman el encéfalo, cuáles son sus límites anatómicos, sus características macroscópicas y cómo se relacionan entre ellos. Confeccionar un registro escrito de las observaciones para compartir y discutir con el grupo en general antes de finalizar la clase.

✚ **Actividad 3.** Exploración y comparación de piezas anatómicas.

Observar las preparaciones anatómicas de órganos del cuerpo humano que se encuentran en el laboratorio para identificar las características morfológicas externas e internas que se deben plasmar en dibujos o esquemas. Entregar estas producciones personales a los docentes, quienes harán una retroalimentación por escrito a cada estudiante para el próximo encuentro presencial.

Presentación de Proyectos Finales de Síntesis

✚ **Actividad final.** Presentación oral y explicación de los proyectos finales de síntesis. Cada grupo debe presentar su trabajo en un tiempo estimado de 12 a 15 minutos. Finalmente, teniendo en cuenta la escalera de retroalimentación y la matriz de evaluación (páginas 32 a 34) se realizará una devolución oral de manera conjunta y fundamentada entre estudiantes y docentes.

Bibliografía Sugerida por el Equipo Docente

Abrahams, P.H., Marks, S.C.Jr, Hutchings, R. (2009). *Gran Atlas McMinn de Anatomía Humana*. Editorial Océano-Mosby.

Drake, R.L., Vogl, A.W., Mitchell, A.W.M. (2015). *Gray Anatomía para estudiantes*. Editorial Elsevier.

Guzmán López, S. y Elizondo-Omaña, R. (2018). *Anatomía Humana en Casos Clínicos - Aprendizaje centrado en el razonamiento clínico*. Editorial Médica Panamericana.

Moore, K.L, Dailey, A.F., Agur, A.M.R. (2013). *Moore Anatomía con orientación clínica*. Editorial Lippincott Williams & Wilkins.

Netter, F. H. (2007). *Atlas de Anatomía Humana*. Editorial Elsevier Masson.

Pró, E. (2012). *Anatomía Clínica*. Editorial Médica Panamericana.

Referencias Bibliográficas

- Giordano, M. y Granata, M. L. (2016). Capítulo 6- La programación didáctica. Una poderosa herramienta del trabajo docente. En P.A. Pogré et al. (Comp.), Experiencias de enseñanza en red. Avances y desafíos para la educación superior (pp.128-162). Nueva Editorial Universitaria.
- Pogré, P. y Lombardi, G. (2004). Escuelas que enseñan a pensar. Enseñanza para la comprensión Un marco teórico para la acción. Educación Papers Editores.
- Ritchhart, R., Church, M. y Morrison K. (2014). Hacer visible el pensamiento. Cómo promover el compromiso, la comprensión y la autonomía de los estudiantes. Paidós.
- Wilson, D. (2002). La Retroalimentación a través de la Pirámide y la Escalera de Retroalimentación [en línea]. <http://www.udesa.edu.ar/files/img/escuela-de-educacion/retroalimentacion.pdf>

Anexos

Anexo I: Programa de la asignatura “Anatomía Humana” para la Carrera Licenciatura en Bioquímica, Año 2021.

Anexo II: Programa de la asignatura “Anatomía Humana” para la Carrera Licenciatura en Bioquímica, Año 2021.

Anexo III: Consigna completa de la actividad wiki del Aula Virtual denominada “Infarto de miocardio” propuesta en la Actividad 7-Extraclase.

Anexo IV: Selección de fragmentos de los libros de texto sobre cuadros clínicos frecuentes del aparato respiratorio.

Anexo V: Selección de fotografías de preparaciones anatómicas de dos atlas de Anatomía Humana (Gran Atlas McMinn de Anatomía Humana y Atlas de Anatomía Humana de Frank Netter) para la actividad 4 del TP N° 4 y 5 Aparato Digestivo.

Anexo VI: Casos clínicos y material complementario cargado en el aula virtual para la actividad 9-extraclase del TP N° 4 y 5 (continuación).

Anexo VII: “Cuadros Clínicos” material para realizar la Actividad 6-Extraclase del TP N° 6, 7 y 8.



Ministerio de Cultura y Educación
Universidad Nacional de San Luis
Facultad de Química Bioquímica y Farmacia
Departamento: Bioquímica
Area: Morfología

(Programa del año 2021)

I - Oferta Académica

Materia	Carrera	Plan	Año	Período
ANATOMIA HUMANA	LIC. EN BIOQUÍMICA	11/10 -CD	2021	1° cuatrimestre

II - Equipo Docente

Docente	Función	Cargo	Dedicación
PEREZ, EDITH	Prof. Responsable	P.Asoc Exc	40 Hs
FILIPPA, VERONICA PALMIRA	Prof. Co-Responsable	P.Adj Semi	20 Hs
DIAZ GUEVARA, MARIA CARLA	Auxiliar de Práctico	A.1ra Semi	20 Hs

III - Características del Curso

Credito Horario Semanal				
Teórico/Práctico	Teóricas	Prácticas de Aula	Práct. de lab/ camp/ Resid/ PIP, etc.	Total
Hs	3 Hs	Hs	3 Hs	6 Hs

Tipificación	Periodo
B - Teoria con prácticas de aula y laboratorio	1° Cuatrimestre

Duración			
Desde	Hasta	Cantidad de Semanas	Cantidad de Horas
05/04/2021	08/07/2021	14	90

IV - Fundamentación

La asignatura ANATOMÍA HUMANA se dicta en el primer cuatrimestre del segundo año de la Carrera Licenciatura en Bioquímica. Comprende el estudio de los distintos órganos que conforman el cuerpo humano y el conjunto de órganos que conforman un sistema que cumple funciones iguales, semejantes o compartidas. De cada órgano se estudia la ubicación, configuración interna y externa, sus relaciones anatómicas, inervación, irrigación, función que cumple con respecto al sistema al que pertenece, su origen embriológico como reseña y características histofisiológicas que lo distinguen o lo caracterizan. Los conocimientos adquiridos en el Curso, permitirán al alumno abordar aspectos histológicos, fisiológicos y fisiopatológicos que integran las diferentes áreas de la salud con especial orientación a la Bioquímica. También se realiza una reseña teórica de la necesidad e importancia del conocimiento de la Anatomía Humana para el ejercicio profesional de la Bioquímica Clínica.

V - Objetivos

GENERALES:

Que el alumno sea capaz de acceder al conocimiento integral de la Anatomía Humana de acuerdo a las necesidades de la Carrera Licenciatura en Bioquímica.

ESPECIFICOS:

Que el alumno sea capaz de :

1) Describir el cuerpo humano y su división, 2) Especificar la ubicación y relaciones anatómicas de los órganos, 3) Señalar la

configuración externa e interna, 4) Nombrar la innervación e irrigación y 5) Relacionar con la Bioquímica cada uno de los órganos que integran:- Aparato Locomotor, Aparato Circulatorio, Aparato Respiratorio, Aparato Digestivo, Glándulas anexas del Aparato Digestivo, Aparato Urinario, Aparato genital masculino, Aparato Genital femenino, Sistema Nervioso, Sistema endocrino, Sistema Linfático y Órganos de los sentidos.

VI - Contenidos

PROGRAMA ANALÍTICO

Tema 1:

- Anatomía: definición. Cuerpo Humano, su división: cabeza: cráneo y cara; cuello, tronco: tórax, abdomen y pelvis, miembros superiores e inferiores.

-Aparato locomotor: -Sistema esquelético: descripción. Esqueleto axial y apendicular, constitución. Huesos: descripción. Hueso compacto y esponjoso. Clasificación según su forma: largos, cortos, planos e irregulares. Vascularización e innervación. Huesos que constituyen: cabeza, tórax, pelvis, miembros superior e inferior. Cintura escapular y pélvica. Columna vertebral: división, principales características de las vértebras cervicales, dorsales, lumbares, sacras y coccígeas.

-Sistema articular: descripción. Articulaciones: clasificación; sinovial, fibrosa y cartilaginosa, principales características, variedades y ejemplos.

-Sistema muscular: descripción. Músculos: clasificación.Músculo esquelético, cardíaco y visceral;características diferenciales. Músculo esquelético: características generales, origen e inserción, irrigación e innervación. Clasificación según su forma. Identificación de los principales músculos superficiales del cuerpo humano.

Tema 2:

-Aparato Circulatorio: Corazón: ubicación, relaciones anatómicas, conformación externa e interna. Endocardio, miocardio, pericardio. Sistema cardionector. Sistema de irrigación venosa y arterial e innervación. Circulación de la sangre en las cavidades cardíacas.Consideraciones generales sobre arterias, venas y capilares. Tipos de capilares. Importancia del sistema circulatorio capilar. Circulaciones funcionales, nutricias y sistema portas. Circulación menor: arterias y venas pulmonares. Circulación mayor: arteria aorta y venas cavas superior e inferior. Arteria Aorta: su división y ramas de cada una de ellas. Constitución de las venas cavas. Sistema venoso superficial del miembro superior e inferior. Relaciones del aparato circulatorio con la bioquímica.

Tema 3:

-Aparato Respiratorio: nariz, fosas nasales, faringe, laringe, tráquea, bronquios, pulmones, pleuras: ubicación, relaciones anatómicas, configuración externa e interna, innervación, irrigación arterial y venosa. Generalidades del sistema osteomuscular de tórax. Músculos respiratorios. Relaciones del aparato respiratorio con la bioquímica.

Tema 4:

-Aparato Digestivo: Boca, faringe, esófago, estómago, intestino delgado y grueso, ano: ubicación, relaciones anatómicas, constitución externa e interna, subdivisiones, medios de fijación, innervación e irrigación arterial y venosa. Peritoneo, mesos y epiplones. Desembocadura de las vías biliares y pancreáticas en el duodeno. Músculos abdominales.

Tema 5:

-Glándulas anexas del aparato digestivo: Glándulas salivales, hígado, páncreas: ubicación, relaciones anatómicas, configuración externa e interna. Descripción de lobulillos hepáticos. Lobulillo portal como unidad anatómico-funcional. Conductos excretores. Innervación e irrigación arterial y venosa. Vías biliares y vesícula biliar: ubicación, descripción, recorrido, constitución y recorrido del tubo digestivo. Relaciones de las glándulas anexas del tubo digestivo con la bioquímica.

Tema 6:

-Aparato Urinario: Riñón: ubicación, relaciones anatómicas, configuración externa e interna, medios de fijación, descripción de un corte. Unidad anatómico-funcional. Nefrón. Innervación. Irrigación arterial y venosa: funcional y nutricia. Aparato excretor: cálices menores y mayores, pelvis renal, uréteres, vejiga, uretra: ubicación, relaciones anatómicas, configuración externa e interna; diferencias de las relaciones en el hombre y en la mujer. Innervación. Irrigación arterial y venosa. Generalidades del sistema osteomuscular dorsolumbar y pelvis.

Tema 7:

-Aparato Genital Masculino: nociones embriológicas, desarrollo y migración. Testículo, epidídimo, escroto, conducto deferente, vesículas seminales, próstata, pene: ubicación, relaciones anatómicas, configuración externa e interna, vías espermáticas, inervación e irrigación arterial y venosa. Pelvis masculina y periné. Relaciones del aparato urinario y genital masculino con la bioquímica.

Tema 8:

-Aparato Genital Femenino: nociones de embriología y desarrollo. Ovarios, trompas uterinas, útero, vagina, vulva: ubicación, relaciones anatómicas, configuración externa e interna, medios de fijación, inervación, irrigación arterial y venosa, cambios de estos órganos durante el ciclo menstrual. Fecundación, embarazo, placenta, cordón umbilical, amnios, embrión, trofoblasto, disco germinativo, capas germinativas, circulación fetal. Relaciones del sistema endocrino con el embarazo, ciclo femenino, y cambios que se producen en los órganos genitales. Pelvis femenina y periné. Glándula mamaria: ubicación, constitución externa e interna, cambios con el ciclo femenino. Relaciones del aparato genital femenino y embarazo con la bioquímica.

Tema 9:

-Sistema Linfático: vasos linfáticos y linfa. Formación, ubicación y desembocadura de los grandes vasos linfáticos. Ganglio, bazo y timo: ubicación, relaciones anatómicas, constitución externa e interna. Inervación e irrigación. Médula ósea, amígdalas, placas de Peyer, apéndice cecal: ubicación y descripción general. Participación del sistema linfático en los sistemas inmunitarios.

Tema 10:

-Sistema Endocrino: definición y concepto de glándula de secreción interna. Glándulas: hipófisis, tiroides, paratiroides, páncreas, adrenal, testículo, ovario, placenta: ubicación, relaciones anatómicas, descripción de su constitución externa e interna. Inervación. Irrigación arterial y venosa. Principales hormonas que producen. Generalidades de sus orígenes embriológicos.

Tema 11:

-Sistema Nervioso Central: Nociones de embriología. Desarrollo del sistema nervioso y subdivisión. Tejido nervioso: clasificación de sus tipos celulares. Meninges, cuerpos o telas coroideas: formación y circulación del líquido cefalorraquídeo. Concepto de cavidad craneana y columna vertebral. Médula espinal, bulbo raquídeo, protuberancia anular, pedúnculos cerebrales: ubicación, relaciones anatómicas, configuración externa e interna. Sistematización de la sustancia blanca y gris. Irrigación arterial y venosa. Relación del SNC con la bioquímica.

Tema 12:

-Sistema Nervioso Central: Cuarto ventrículo, Cerebelo, Cerebro: ubicación, relaciones anatómicas, configuración externa e interna. Sistematización de la sustancia blanca y gris. Formaciones interhemisféricas, cavidades internas del cerebro. Irrigación: polígono de Willis. Relación del SNC con la bioquímica.

Tema 13:

-Sistema Nervioso Periférico: Nervios raquídeos y craneales: orígenes reales y aparentes. Constitución interna y externa de un nervio. Nervios mixtos, arco-reflejo. Formaciones de plexos.
-Sistema nervioso vegetativo: Simpático y Parasimpático: ubicación de los plexos centrales. Nervios, plexos: diferencias entre ambos sistemas. Sinapsis y placa neuromotora: descripción de su estructura y concepto.

Tema 14

-Órganos de los Sentidos: Sentido del gusto, olfato, tacto, vista y oído: ubicación, descripción anatómica y concepto de su vía nerviosa

PROGRAMA DE EXAMEN

Tema 1

Tema 2

Tema 3

Tema 4

Tema 5

Tema 6

Tema 7
Tema 8
Tema 9
Tema 10
Tema 11
Tema 12
Tema 13
Tema 14

VII - Plan de Trabajos Prácticos

Estudio y descripción teórico-práctica con observación y examinación de piezas anatómicas humanas, modelos anatómicos y recursos audiovisuales de:

- 1- Aparato Locomotor
- 2- Aparato Circulatorio
- 3- Aparato Respiratorio
- 4- Aparato Digestivo
- 5- Glándulas anexas del Aparato Digestivo
- 6- Aparato Urinario
- 7- Aparato genital masculino
- 8- Aparato genital femenino
- 9- Sistema Nervioso

VIII - Regimen de Aprobación

-El régimen de aprobación estará regulado por las normas establecidas en la Ord. 13/03.

-Régimen de Regularidad (con examen final).

-El alumno deberá aprobar el cien por ciento (100%) del Plan de Trabajos Prácticos de la Asignatura. Deberá aprobar al menos el setenta y cinco por ciento (75%) o su fracción entera menor de primera instancia, deberá completar la aprobación del noventa por ciento (90%) o su fracción entera menor, en la primera recuperación. En la segunda recuperación deberá aprobar el cien por ciento (100%) del Plan de Trabajos Prácticos.

La aprobación del Trabajo Práctico se regirá por las siguientes condiciones:

- Ingreso al práctico con puntualidad.
- Aprobación de un cuestionario escrito y/o interrogatorio oral durante el desarrollo del mismo sobre el tema en cuestión.
- El alumno que se hace presente con 5 minutos de tardanza y/o después de haber comenzado el cuestionario, será considerado AUSENTE, podrá realizar el práctico correspondiente y deberá recuperar el cuestionario en fecha a determinar oportunamente.

Para alcanzar la regularidad en cuanto a Examinaciones Parciales, éstas serán escritas y/u orales, por múltiple opción y/o a desarrollar. El alumno tendrá derecho a dos recuperaciones para cada parcial de acuerdo a lo establecido por la Ord.13/03 y su modificatoria Ord.32/14. Para obtener la regularidad se deberá aprobar el cien por ciento (100%) de las exámenes parciales.

En cuanto a las clases teóricas, éstas no serán obligatorias, salvo aquellas cuyos temas no se desarrollarán en los trabajos prácticos y serán debidamente notificadas al alumno al comienzo del curso.

IX - Bibliografía Básica

[1] -Guía de estudio realizada por la Cátedra de Anatomía Humana (2017) y actualizada (2019).

[2] -ANATOMÍA CON ORIENTACIÓN CLÍNICA. Moore, K. L., y Dalley, A. F. II. 5° edición, 2° reimpresión (2009). Edit. Médica Panamericana.

[3] -ANATOMÍA HUMANA DESCRIPTIVA, TOPOGRÁFICA y FUNCIONAL. Rouvière, H., y Delmas, A. 11° edición (2005). Edit. Masson.

[4] -ANATOMIA HUMANA. Latarget, M., Ruiz Liard, A. 4° edición (2004). Edit. Médica Panamericana.

[5] -ANATOMÍA CLÍNICA. Pró, E. A. 2° edición (2014). Edit. Médica Panamericana.

X - Bibliografía Complementaria

- [1] -ANATOMIA HUMANA. Guía de trabajos prácticos. Perez, E., Filippa, V., Airasca, O., Díaz Guevara, M. C. 1ª edición (2015). Nueva Editorial Universitaria. UNSL. ISBN 978-987-733-012-0.
- [2] -ANATOMIA HUMANA. Guía de trabajos prácticos. Perez, E., Filippa, V., Airasca, O. 1ª edición (2013). Nueva Editorial Universitaria. UNSL. ISBN 978-987-1852-18-5.
- [3] -NEUROANATOMIA CLÍNICA. Snell, R. S. 6ª edición (2009). Edit. Médica Panamericana.
- [4] -GRAY ANATOMÍA PARA ESTUDIANTES. Drake, R. L., Vogl, W., Mitchell, A. W. M. 1ª edición (2005). Edit. Elsevier.
- [5] -ATLAS DE ANATOMIA HUMANA. Netter, F. H. 4ª edición (2007). Edit. Elsevier Masson.
- [6] -ATLAS DE ANATOMIA HUMANA. Estudio fotográfico del cuerpo humano. Rohen, J. W., Yokochi, C., Lütjen-Drecoll, E. 6ª edición (2007). Edit. Elsevier.
- [7] -ANATOMIA HUMANA. Latarget, M., Ruiz Liard, A. 3ª edición (1999). Edit. Médica Panamericana.
- [8] -LANGMAN EMBRIOLOGIA MEDICA. Sadler, T. W. 9ª edición (2004). Edit. Médica Panamericana.
- [9] -NEUROANATOMIA HUMANA. García-Porrero Pérez, J. A., Hurlé González, J. M. (2014) Edit. Médica Panamericana.
- [10] -ANATOMIA HUMANA EN CASOS CLÍNICOS - Aprendizaje centrado en el razonamiento clínico. Guzmán López, S., Elizondo-Omaña, R. E. 4ª edición (2018). Edit. Médica Panamericana.

XI - Resumen de Objetivos

Permitir al alumno acceder al conocimiento integral de la Anatomía Humana como una importante herramienta para comprender la histofisiología del organismo y el metabolismo celular, de acuerdo al perfil Científico-Académico de la Carrera Licenciatura en Bioquímica.

XII - Resumen del Programa

PROGRAMA SINTETICO:

- Cuerpo humano: su división; cabeza, cuello, tórax, abdomen, pelvis, miembros superiores e inferiores.
- Aparato locomotor: Sistema esquelético, articular y muscular.
- Aparato circulatorio, corazón, arterias, venas, capilares, sistema linfático, órganos hematopoyéticos (sangre).
- Aparato respiratorio: Vías aéreas superiores, faringe y laringe, bronquios, pulmones y pleuras. Circulación funcional.
- Aparato digestivo: boca, faringe, esófago, estómago, intestino delgado y grueso, ano.
- Glándulas anexas del Aparato Digestivo: glándulas salivales, hígado, vías biliares y páncreas.
- Aparato urinario: riñones, vías urinarias altas, vejiga y uretra. Diferencias según el sexo.
- Aparato genital Masculino: testículo, epidídimo, pene, vías seminíferas, vesículas seminales, próstata.
- Aparato genital Femenino: ovarios, trompas, útero, vagina, vulva, cambios del embarazo y órganos como placenta, implantación del embrión.
- Sistema endocrino: hipotálamo, hipófisis, tiroides, adrenales, páncreas, testículos, ovarios, placenta.
- Sistema nervioso: subdivisión, constitución histológica-embriológica, su desarrollo.
- Sistema nervioso central: médula espinal, tronco encefálico, cerebelo, cerebro, líquido cefalorraquídeo, telas coroideas, cavidades del SNC, meninges.
- Sistema nervioso periférico: nervios raquídeos y craneales orígenes reales y aparentes, plexos.
- Sistema nervioso vegetativo: subdivisión, ubicación, plexos.
- Órganos de los sentidos: tacto, olfato, gusto, oído, vista.

XIII - Imprevistos

Debido al aislamiento y distanciamiento social obligatorio decretado por el Poder Ejecutivo Nacional de la República Argentina en el marco de la emergencia sanitaria por COVID 19, por la suspensión de las actividades académicas presenciales Res. R. 388/2020 y por Res. CD 304/2020 que avala las estrategias académicas virtuales, la mayor parte del Curso Anatomía Humana se dictará mediante herramientas virtuales: "Curso Anatomía Humana 2021" en Aulas virtuales administrado por FCFMyN (UNSL) de la plataforma Moodle de la UNSL. Los trabajos prácticos se realizarán mediante videos demostrativos con explicaciones, descripciones, mostraciones de piezas anatómicas y disecciones de órganos humanos, reemplazando las actividades presenciales de los laboratorios. Cada trabajo práctico tendrá su evaluación mediante actividades a desarrollar y preguntas para responder. En cuanto a las clases teóricas, se dictarán por medio de Google meet y

se subirán clases grabadas en videos, las cuales tendrán su clase de consulta correspondiente con videoconferencia por Google meet. Debido a que este año el 1° cuatrimestre se desarrollará en 14 semanas, las 6 horas que faltan para completar las 90 horas del curso se utilizarán para dar consultas y/o completar prácticos. Además el Aula Virtual cuenta con un Foro para Consultas que se mantendrá activo durante todo el desarrollo del curso, lo que permitirá también establecer una comunicación permanente con los estudiantes. En cuanto al examen final, este se tomará según resuelva el Consejo Directivo de la FQByF y contará con clases de consulta virtuales y/o presenciales.



Ministerio de Cultura y Educación
Universidad Nacional de San Luis
Facultad de Química Bioquímica y Farmacia
Departamento: Bioquímica
Area: Morfología

(Programa del año 2021)
(Programa en trámite de aprobación)
(Presentado el 12/11/2021 00:54:38)

I - Oferta Académica

Materia	Carrera	Plan	Año	Período
ANATOMIA HUMANA	TECNIC. UNIV. LABOR. BIOLÓGICO	15/12	2021	1° cuatrimestre

II - Equipo Docente

Docente	Función	Cargo	Dedicación
PEREZ, EDITH	Prof. Responsable	P.Asoc Exc	40 Hs
FILIPPA, VERONICA PALMIRA	Prof. Co-Responsable	P.Adj Semi	20 Hs
DIAZ GUEVARA, MARIA CARLA	Auxiliar de Práctico	A.1ra Semi	20 Hs

III - Características del Curso

Credito Horario Semanal				
Teórico/Práctico	Teóricas	Prácticas de Aula	Práct. de lab/ camp/ Resid/ PIP, etc.	Total
Hs	3 Hs	Hs	3 Hs	6 Hs

Tipificación	Periodo
B - Teoría con prácticas de aula y laboratorio	1° Cuatrimestre

Duración			
Desde	Hasta	Cantidad de Semanas	Cantidad de Horas
05/04/2021	08/07/2021	14	90

IV - Fundamentación

La asignatura ANATOMÍA HUMANA se dicta en el primer cuatrimestre del segundo año de la Carrera Tecnicatura Universitaria en Laboratorios Biológicos. Comprende el estudio de los distintos órganos que conforman el cuerpo humano y el conjunto de órganos que conforman un sistema que cumple funciones iguales, semejantes o compartidas. De cada órgano se estudia la ubicación, configuración interna y externa, sus relaciones anatómicas, inervación, irrigación, función que cumple con respecto al sistema al que pertenece, su origen embriológico como reseña y características histofisiológicas que lo distinguen o lo caracterizan. Los conocimientos adquiridos en el Curso, permitirán al alumno abordar aspectos histológicos, fisiológicos y fisiopatológicos que integran las diferentes áreas de la salud con especial orientación a la Bioquímica y al Laboratorio Biológico. También se realiza una reseña teórica de la necesidad e importancia del conocimiento de la Anatomía Humana para el ejercicio profesional de la Bioquímica Clínica y de la Tecnicatura Universitaria en Laboratorios Biológicos.

V - Objetivos

GENERALES:

Que el alumno sea capaz de acceder al conocimiento integral de la Anatomía Humana de acuerdo a las necesidades de la Carrera Tecnicatura Universitaria en Laboratorios Biológicos.

ESPECIFICOS:

Que el alumno sea capaz de :

1) Describir el cuerpo humano y su división, 2) Especificar la ubicación y relaciones anatómicas de los órganos, 3) Señalar la configuración externa e interna, 4) Nombrar la inervación e irrigación y 5) Relacionar con la Bioquímica cada uno de los órganos que integran:- Aparato Locomotor, Aparato Circulatorio, Aparato Respiratorio, Aparato Digestivo, Glándulas anexas

VI - Contenidos

PROGRAMA ANALÍTICO

Tema 1:

- Anatomía: definición. Cuerpo Humano, su división: cabeza: cráneo y cara; cuello, tronco: tórax, abdomen y pelvis, miembros superiores e inferiores.
- Aparato locomotor: -Sistema esquelético: descripción. Esqueleto axial y apendicular, constitución. Huesos: descripción. Hueso compacto y esponjoso. Clasificación según su forma: largos, cortos, planos e irregulares. Vascularización e inervación. Huesos que constituyen: cabeza, tórax, pelvis, miembros superior e inferior. Cintura escapular y pélvica. Columna vertebral: división, principales características de las vértebras cervicales, dorsales, lumbares, sacras y coccígeas.
- Sistema articular: descripción. Articulaciones: clasificación; sinovial, fibrosa y cartilaginosa, principales características, variedades y ejemplos.
- Sistema muscular: descripción. Músculos: clasificación. Músculo esquelético, cardíaco y visceral; características diferenciales. Músculo esquelético: características generales, origen e inserción, irrigación e inervación. Clasificación según su forma. Identificación de los principales músculos superficiales del cuerpo humano.

Tema 2:

- Aparato Circulatorio: Corazón: ubicación, relaciones anatómicas, conformación externa e interna. Endocardio, miocardio, pericardio. Sistema cardionector. Sistema de irrigación venosa y arterial e inervación. Circulación de la sangre en las cavidades cardíacas. Consideraciones generales sobre arterias, venas y capilares. Tipos de capilares. Importancia del sistema circulatorio capilar. Circulaciones funcionales, nutricias y sistema portas. Circulación menor: arterias y venas pulmonares. Circulación mayor: arteria aorta y venas cavas superior e inferior. Arteria Aorta: su división y ramas de cada una de ellas. Constitución de las venas cavas. Sistema venoso superficial del miembro superior e inferior. Relaciones del aparato circulatorio con la bioquímica.

Tema 3:

- Aparato Respiratorio: nariz, fosas nasales, faringe, laringe, tráquea, bronquios, pulmones, pleuras: ubicación, relaciones anatómicas, configuración externa e interna, inervación, irrigación arterial y venosa. Generalidades del sistema osteomuscular de tórax. Músculos respiratorios. Relaciones del aparato respiratorio con la bioquímica.

Tema 4:

- Aparato Digestivo: Boca, faringe, esófago, estómago, intestino delgado y grueso, ano: ubicación, relaciones anatómicas, constitución externa e interna, subdivisiones, medios de fijación, inervación e irrigación arterial y venosa. Peritoneo, mesos y epiplones. Desembocadura de las vías biliares y pancreáticas en el duodeno. Músculos abdominales.

Tema 5:

- Glándulas anexas del aparato digestivo: Glándulas salivales, hígado, páncreas: ubicación, relaciones anatómicas, configuración externa e interna. Descripción de lobulillos hepáticos. Lobulillo portal como unidad anatómico-funcional. Conductos excretores. Inervación e irrigación arterial y venosa. Vías biliares y vesícula biliar: ubicación, descripción, recorrido, constitución y recorrido del tubo digestivo. Relaciones de las glándulas anexas del tubo digestivo con la bioquímica.

Tema 6:

- Aparato Urinario: Riñón: ubicación, relaciones anatómicas, configuración externa e interna, medios de fijación, descripción de un corte. Unidad anatómica-funcional. Nefrón. Inervación. Irrigación arterial y venosa: funcional y nutricia. Aparato excretor: cálices menores y mayores, pelvis renal, uréteres, vejiga, uretra: ubicación, relaciones anatómicas, configuración externa e interna; diferencias de las relaciones en el hombre y en la mujer. Inervación. Irrigación arterial y venosa. Generalidades del sistema osteomuscular dorsolumbar y pelvis.

Tema 7:

- Aparato Genital Masculino: nociones embriológicas, desarrollo y migración. Testículo, epidídimo, escroto, conducto deferente, vesículas seminales, próstata, pene: ubicación, relaciones anatómicas, configuración externa e interna, vías

espermáticas, inervación e irrigación arterial y venosa. Pelvis masculina y periné. Relaciones del aparato urinario y genital masculino con la bioquímica.

Tema 8:

-Aparato Genital Femenino: nociones de embriología y desarrollo. Ovarios, trompas uterinas, útero, vagina, vulva: ubicación, relaciones anatómicas, configuración externa e interna, medios de fijación, inervación, irrigación arterial y venosa, cambios de estos órganos durante el ciclo menstrual. Fecundación, embarazo, placenta, cordón umbilical, amnios, embrión, trofoblasto, disco germinativo, capas germinativas, circulación fetal. Relaciones del sistema endocrino con el embarazo, ciclo femenino, y cambios que se producen en los órganos genitales. Pelvis femenina y periné. Glándula mamaria: ubicación, constitución externa e interna, cambios con el ciclo femenino. Relaciones del aparato genital femenino y embarazo con la bioquímica.

Tema 9:

-Sistema Linfático: vasos linfáticos y linfa. Formación, ubicación y desembocadura de los grandes vasos linfáticos. Ganglio, bazo y timo: ubicación, relaciones anatómicas, constitución externa e interna. Inervación e irrigación. Médula ósea, amígdalas, placas de Peyer, apéndice cecal: ubicación y descripción general. Participación del sistema linfático en los sistemas inmunitarios.

Tema 10:

-Sistema Endocrino: definición y concepto de glándula de secreción interna. Hipotálamo, hipófisis, tiroides, paratiroides, páncreas, adrenal, testículo, ovario, placenta: ubicación, relaciones anatómicas, descripción de su constitución externa e interna. Inervación. Irrigación arterial y venosa. Principales hormonas que producen. Generalidades de sus orígenes embriológicos.

Tema 11:

-Sistema Nervioso Central: Nociones de embriología. Desarrollo del sistema nervioso y subdivisión. Tejido nervioso: clasificación de sus tipos celulares. Meninges, cuerpos o telas coroideas: formación y circulación del líquido cefalorraquídeo. Concepto de cavidad craneana y columna vertebral. Médula espinal, bulbo raquídeo, protuberancia anular, pedúnculos cerebrales: ubicación, relaciones anatómicas, configuración externa e interna. Sistematización de la sustancia blanca y gris. Irrigación arterial y venosa. Relación del SNC con la bioquímica.

Tema 12:

-Sistema Nervioso Central: Cuarto ventrículo, Cerebelo, Cerebro: ubicación, relaciones anatómicas, configuración externa e interna. Sistematización de la sustancia blanca y gris. Formaciones interhemisféricas, cavidades internas del cerebro. Irrigación: polígono de Willis. Relación del SNC con la bioquímica.

Tema 13:

-Sistema Nervioso Periférico: Nervios raquídeos y craneales: orígenes reales y aparentes. Constitución interna y externa de un nervio. Nervios mixtos, arco-reflejo. Formaciones de plexos.
-Sistema nervioso vegetativo: Simpático y Parasimpático: ubicación de los pisos centrales. Nervios, plexos: diferencias entre ambos sistemas. Sinapsis y placa neuromotora: descripción de su estructura y concepto.

Tema 14

-Órganos de los Sentidos: Sentido del gusto, olfato, tacto, vista y oído: ubicación, descripción anatómica y concepto de su vía nerviosa

PROGRAMA DE EXAMEN

Tema 1

Tema 2

Tema 3

Tema 4

Tema 5

Tema 6

Tema 7

Tema 8

Tema 9
Tema 10
Tema 11
Tema 12
Tema 13
Tema 14

VII - Plan de Trabajos Prácticos

Estudio y descripción teórico-práctica con observación y examinación de piezas anatómicas humanas, modelos anatómicos y recursos audiovisuales de:

- 1- Aparato Locomotor
- 2- Aparato Circulatorio
- 3- Aparato Respiratorio
- 4- Aparato Digestivo
- 5- Glándulas anexas del Aparato Digestivo
- 6- Aparato Urinario
- 7- Aparato genital masculino
- 8- Aparato genital femenino
- 9- Sistema Nervioso

VIII - Regimen de Aprobación

-El régimen de aprobación estará regulado por las normas establecidas en la Ord. 13/03.

-Régimen de Regularidad (con examen final).

-El alumno deberá aprobar el cien por ciento (100%) del Plan de Trabajos Prácticos de la Asignatura. Deberá aprobar al menos el setenta y cinco por ciento (75%) o su fracción entera menor de primera instancia, deberá completar la aprobación del noventa por ciento (90%) o su fracción entera menor, en la primera recuperación. En la segunda recuperación deberá aprobar el cien por ciento (100%) del Plan de Trabajos Prácticos.

La aprobación del Trabajo Práctico se regirá por las siguientes condiciones:

- Ingreso al práctico con puntualidad.

- Aprobación de un cuestionario escrito y/o interrogatorio oral durante el desarrollo del mismo sobre el tema en cuestión.

- El alumno que se hace presente con 5 minutos de tardanza y/o después de haber comenzado el cuestionario, será considerado AUSENTE, podrá realizar el práctico correspondiente y deberá recuperar el cuestionario en fecha a determinar oportunamente.

Para alcanzar la regularidad en cuanto a Examinaciones Parciales, éstas serán escritas y/u orales, por múltiple opción y/o a desarrollar. El alumno tendrá derecho a dos recuperaciones para cada parcial de acuerdo a lo establecido por la Ord.13/03 y su modificatoria Ord.32/14. Para obtener la regularidad se deberá aprobar el cien por ciento (100%) de las exámenes parciales.

En cuanto a las clases teóricas, éstas no serán obligatorias, salvo aquellas cuyos temas no se desarrollarán en los trabajos prácticos y serán debidamente notificadas al alumno al comienzo del curso.

IX - Bibliografía Básica

[1] -Guía de estudio realizada por la Cátedra de Anatomía Humana (2017) y actualizada (2019).

[2] -ANATOMÍA CON ORIENTACIÓN CLÍNICA. Moore, K. L., y Dalley, A. F. II. 5ª edición, 2ª reimpresión (2009). Edit. Médica Panamericana.

[3] -ANATOMÍA HUMANA DESCRIPTIVA, TOPOGRÁFICA y FUNCIONAL. Rouvière, H., y Delmas, A. 11ª edición (2005). Edit. Masson.

[4] -ANATOMIA HUMANA. Latarget, M., Ruiz Liard, A. 4ª edición (2004). Edit. Médica Panamericana.

[5] -ANATOMÍA CLÍNICA. Pró, E. A. 2ª edición (2014). Edit. Médica Panamericana.

X - Bibliografía Complementaria

[1] -ANATOMÍA HUMANA. Guía de trabajos prácticos. Perez, E., Filippa, V., Airasca, O., Díaz Guevara, M. C. 1ª edición

(2015). Nueva Editorial Universitaria. UNSL. ISBN 978-987-733-012-0.

[2] -ANATOMIA HUMANA. Guía de trabajos prácticos. Perez, E., Filippa, V., Airasca, O. 1ª edición (2013). Nueva Editorial Universitaria. UNSL. ISBN 978-987-1852-18-5.

[3] -NEUROANATOMIA CLÍNICA. Snell, R. S. 6ª edición (2009). Edit. Médica Panamericana.

[4] -GRAY ANATOMÍA PARA ESTUDIANTES. Drake, R. L., Vogl, W., Mitchell, A. W. M. 1ª edición (2005). Edit. Elsevier.

[5] -ATLAS DE ANATOMIA HUMANA. Netter, F. H. 4ª edición (2007). Edit. Elsevier Masson.

[6] -ATLAS DE ANATOMIA HUMANA. Estudio fotográfico del cuerpo humano. Rohen, J. W., Yokochi, C., Lütjen-Drecoll, E. 6ª edición (2007). Edit. Elsevier.

[7] -ANATOMIA HUMANA. Latarget, M., Ruiz Liard, A. 3ª edición (1999). Edit. Médica Panamericana.

[8] -LANGMAN EMBRIOLOGIA MEDICA. Sadler, T. W. 9ª edición (2004). Edit. Médica Panamericana.

[9] -NEUROANATOMIA HUMANA. García-Porrero Pérez, J. A., Hurlé González, J. M. (2014) Edit. Médica Panamericana.

[10] -ANATOMIA HUMANA EN CASOS CLÍNICOS - Aprendizaje centrado en el razonamiento clínico. Guzmán López, S., Elizondo-Omaña, R. E. 4ª edición (2018). Edit. Médica Panamericana.

XI - Resumen de Objetivos

Permitir al alumno acceder al conocimiento integral de la Anatomía Humana como una importante herramienta para comprender la histofisiología del organismo y el metabolismo celular, de acuerdo al perfil Científico-Académico de la Carrera Tecnicatura Universitaria en Laboratorios Biológicos.

XII - Resumen del Programa

PROGRAMA SINTETICO:

- Cuerpo humano: su división; cabeza, cuello, tórax, abdomen, pelvis, miembros superiores e inferiores.
- Aparato locomotor: Sistema esquelético, articular y muscular.
- Aparato circulatorio, corazón, arterias, venas, capilares, sistema linfático, órganos hematopoyéticos (sangre).
- Aparato respiratorio: Vías aéreas superiores, faringe y laringe, bronquios, pulmones y pleuras. Circulación funcional.
- Aparato digestivo: boca, faringe, esófago, estómago, intestino delgado y grueso, ano.
- Glándulas anexas del Aparato Digestivo: glándulas salivales, hígado, vías biliares y páncreas.
- Aparato urinario: riñones, vías urinarias altas, vejiga y uretra. Diferencias según el sexo.
- Aparato genital Masculino: testículo, epidídimo, pene, vías seminíferas, vesículas seminales, próstata.
- Aparato genital Femenino: ovarios, trompas, útero, vagina, vulva, cambios del embarazo y órganos como placenta, implantación del embrión.
- Sistema endocrino: hipotálamo, hipófisis, tiroides, adrenales, páncreas, testículos, ovarios, placenta.
- Sistema nervioso: subdivisión, constitución histológica-embriológica, su desarrollo.
- Sistema nervioso central: médula espinal, tronco encefálico, cerebelo, cerebro, líquido cefalorraquídeo, telas coroideas, cavidades del SNC, meninges.
- Sistema nervioso periférico: nervios raquídeos y craneales orígenes reales y aparentes, plexos.
- Sistema nervioso vegetativo: subdivisión, ubicación, plexos.
- Órganos de los sentidos: tacto, olfato, gusto, oído, vista.

XIII - Imprevistos

Debido al aislamiento y distanciamiento social obligatorio decretado por el Poder Ejecutivo Nacional de la República Argentina en el marco de la emergencia sanitaria por COVID 19, por la suspensión de las actividades académicas presenciales Res. R. 388/2020 y por Res. CD 304/2020 que avala las estrategias académicas virtuales, la mayor parte del Curso Anatomía Humana se dictará mediante herramientas virtuales: "Curso Anatomía Humana 2021" en Aulas virtuales administrado por FCFMyN (UNSL) de la plataforma Moodle de la UNSL. Los trabajos prácticos se realizarán mediante videos demostrativos con explicaciones, descripciones, mostraciones de piezas anatómicas y disecciones de órganos humanos, reemplazando las actividades presenciales de los laboratorios. Cada trabajo práctico tendrá su evaluación mediante actividades a desarrollar y preguntas para responder. En cuanto a las clases teóricas, se dictarán por medio de Google meet y se subirán clases grabadas en videos, las cuales tendrán su clase de consulta correspondiente con videoconferencia por Google meet. Debido a que este año el 1º cuatrimestre se desarrollará en 14 semanas, las 6 horas que faltan para completar las

90 horas del curso se utilizarán para dar consultas y/o completar prácticos. Además el Aula Virtual cuenta con un Foro para Consultas que se mantendrá activo durante todo el desarrollo del curso, lo que permitirá también establecer un contacto permanente con los estudiantes. En cuanto al examen final, este se tomará según resuelva el Consejo Directivo de la FQByF y contará con clases de consulta virtuales y/o presenciales.

ELEVACIÓN y APROBACIÓN DE ESTE PROGRAMA	
--	--

	Profesor Responsable
--	-----------------------------

Firma:	
Aclaración:	
Fecha:	

Anexo III

Infarto de Miocardio

Cuando se produce una oclusión repentina de una arteria principal por un émbolo, la región del miocardio irrigada por el vaso ocluido se infarta (se queda casi sin sangre) y sufre necrosis (muerte patológica del tejido). Los tres puntos donde se produce con más frecuencia la obstrucción de una arteria coronaria y el porcentaje de oclusiones que afecta a cada arteria son (fig. 1):

1. La rama interventricular anterior o descendente anterior izquierda (DAI) de la arteria coronaria izquierda (ACI) (40-50 %).
2. La arteria coronaria derecha (ACD) (30-40 %).
3. La rama circunfleja de la ACI (15-20 %).

Un área de miocardio que ha sufrido una necrosis constituye un infarto de miocardio. La causa más frecuente de cardiopatía isquémica es la insuficiencia coronaria, que resulta de la aterosclerosis de las arterias coronarias.

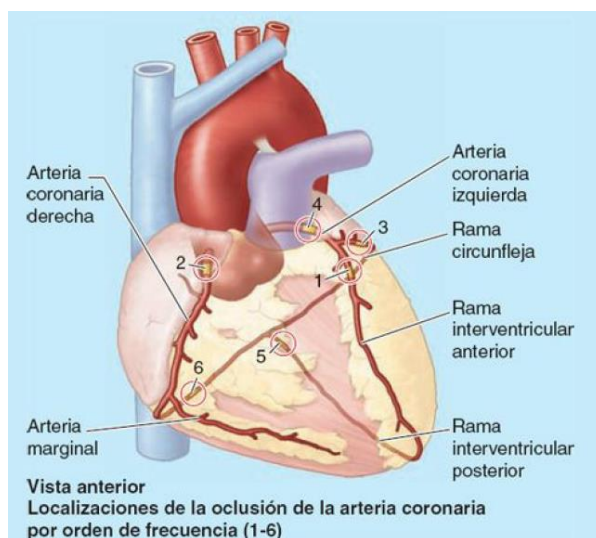


FIGURA 1. Las localizaciones 1-3 suponen como mínimo el 85 % de todas las oclusiones.
Tomada y modificada con fines pedagógicos de Moore et al. (2013).

El corazón libera enzimas durante el infarto de miocardio que son determinadas y medidas a través de un análisis de sangre en el laboratorio. Ellas son las denominadas lactato deshidrogenasa (LDH), creatina quinasa (CK) y aspartato transaminasa (AST o GOT). Estas enzimas plasmáticas son fáciles de medir en el laboratorio y se emplean para el diagnóstico en las fases iniciales. También se puede estudiar otras enzimas específicas denominadas isoenzimas (isoenzima MB de la creatina quinasa, CKMB). Entre los nuevos análisis se encuentra el estudio de la troponina (componente específico del miocardio), que se libera cuando hay muerte de células miocárdicas durante el infarto.

Caso Clínico (Tomado y adaptado con fines pedagógicos de Guzmán López y Elizondo-Omaña, 2018).

Un hombre de 52 años de edad, hipertenso, con antecedentes de tabaquismo desde los 18 años, acude al servicio de urgencias por presentar dolor torácico de tipo opresivo. El dolor es referido a la cara interna del brazo izquierdo. Además, el paciente presenta sudoración excesiva (diaforesis), náusea y vómito. Con la exploración física se encontró la frecuencia respiratoria elevada (taquipnea) y la presencia de un ruido anómalo en sístole al auscultar el foco aórtico. El electrocardiograma mostró un ritmo sinusal con alteraciones en las derivaciones correspondientes a la cara inferior del corazón. Las determinaciones bioquímicas de las enzimas LDH, CK y AST están alteradas. En base a todas las observaciones se diagnostica infarto agudo de miocardio.

En base a la breve reseña teórica y a los contenidos desarrollados en los encuentros presenciales de TP, trabaje sobre los siguientes interrogantes:

- 1- ¿Qué evidencias estructurales le permitirán reconocer la cara inferior del corazón?
 - a- Ventrículo izquierdo y derecho
 - b- Aurícula izquierda y derecha
 - c- Aurícula izquierda y ventrículo derecho
 - d- Ventrículo izquierdo y aurícula derecha

- 2- Al analizar el recorrido de las ramas de las arterias coronarias: ¿cuál de ellas se encarga, principalmente, de la irrigación de la cara inferior del corazón? ¿Cuáles evidencias encuentra para su respuesta?
 - a- Arteria coronaria derecha
 - b- Arteria coronaria izquierda

- 3- De las estructuras que conforman el sistema de conducción nerviosa del corazón, ¿Cuál se denomina marcapasos del corazón? ¿Qué razones apoyarían su respuesta?
 - a- Nodo sinusal o nodo sinoauricular
 - b- Nodo auriculoventricular
 - c- Fibras de Purkinje
 - d- Fascículo auriculoventricular

- 4- ¿Qué elementos anatómicos se encargan de la inervación parasimpática del corazón? ¿Qué razones encuentra para reconocer la respuesta correcta?
 - a- Nervios vagos derecho e izquierdo
 - b- Fascículo auriculoventricular

- 5- En la mayoría de los casos ¿qué arteria irriga al nodo sinusal? ¿Qué le hace pensar y decidir por una de estas respuestas?
 - a- Arteria coronaria derecha
 - b- Arteria coronaria izquierda

Referencias Bibliográficas

- Guzmán López, S. y Elizondo-Omaña, R. (2018). *Anatomía Humana en Casos Clínicos Aprendizaje centrado en el razonamiento clínico*. Médica Panamericana.
- Moore, K.L, Dailey, A.F., Agur, A.M.R. (2013). *Moore Anatomía con orientación clínica* (7° Ed.). Lippincott Williams & Wilkins.

Anexo IV

Rinitis

La **mucosa nasal** aparece tumefacta e inflamada (*rinitis*) durante las infecciones respiratorias altas y las reacciones alérgicas (p. ej., fiebre del heno). El edema de la mucosa se produce rápidamente debido a su vascularización.

Las infecciones de la cavidad nasal pueden propagarse a:

- La fosa craneal anterior a través de la **lámina cribosa**.
- La **nasofaringe** y los tejidos blandos retrofaríngeos.
- El oído medio a través de la **tuba auditiva (faringotimpánica)**, que pone en comunicación la cavidad timpánica y la nasofaringe.
- Los **senos paranasales**.
- El aparato lagrimal y la conjuntiva.

Sinusitis

La inflamación de la mucosa de los **senos paranasales** se denomina sinusitis. Las sinusitis agudas generalmente se producen luego de una rinitis aguda o crónica. Las sinusitis maxilares también pueden ser secundarias a la extensión de una infección dentaria periapical a través de la pared inferior del seno maxilar.

En las sinusitis hay edema de la mucosa de los senos paranasales, lo que impide el correcto **drenaje de los senos hacia los meatos de la cavidad nasal**. El seno más afectado en el niño es el **etmoidal**. En el adulto la más frecuente de las sinusitis es la **sinusitis del seno maxilar**, seguida por la **etmoidal, frontal y esfenoidal**.

Cuando están comprometidos todos los senos hablamos de pansinusitis. Uno de los factores que contribuye a la producción de las sinusitis maxilares es la ubicación del hiato del seno maxilar, que está ubicado en la porción superior de la base del seno maxilar por lo que no es declive e impide el correcto drenaje de las secreciones.

El paciente con sinusitis aguda generalmente refiere haber padecido en la última semana un resfrío que no mejora o incluso empeora. Presenta síntomas que incluyen: mal aliento, anosmia (pérdida del sentido del olfato), tos que empeora por la noche, malestar general, fiebre, cefalea (presión detrás de los ojos, sensibilidad facial) o dolor de muela en la sinusitis maxilar, congestión y secreción nasal, dolor de garganta y goteo retronasal. La presión digital contra el seno comprometido genera dolor. Los senos paranasales cuando se evalúan radiográficamente en condiciones normales son radiolúcidos. En las sinusitis, la falta de drenaje de las secreciones, que conlleva el acúmulo de líquido en el seno, hace que los senos comprometidos pasen a ser completamente radiopacos.

Adenoiditis

La inflamación de **las tonsilas faríngeas (adenoides)** se denomina *adenoiditis*. Este trastorno puede obstruir el paso del aire a través de las cavidades nasales desde las **coanas** a la **nasofaringe**, y obligar a usar la respiración bucal (Fig. 1). La infección de las tonsilas faríngeas hipertrofiadas puede propagarse también hacia las tonsilas tubáricas y provocar la hinchazón y el cierre de las tubas auditivas. La obstrucción nasal y el bloqueo de las tubas auditivas pueden causar hipoacusia. La extensión de la infección desde la nasofaringe hacia el oído medio provoca *otitis media*, la cual puede producir una pérdida temporal o permanente de la audición.

En ocasiones se extirpan las tonsilas palatina y faríngea en la misma intervención (amigdalectomía [tonsilectomía] y adenoidectomía).

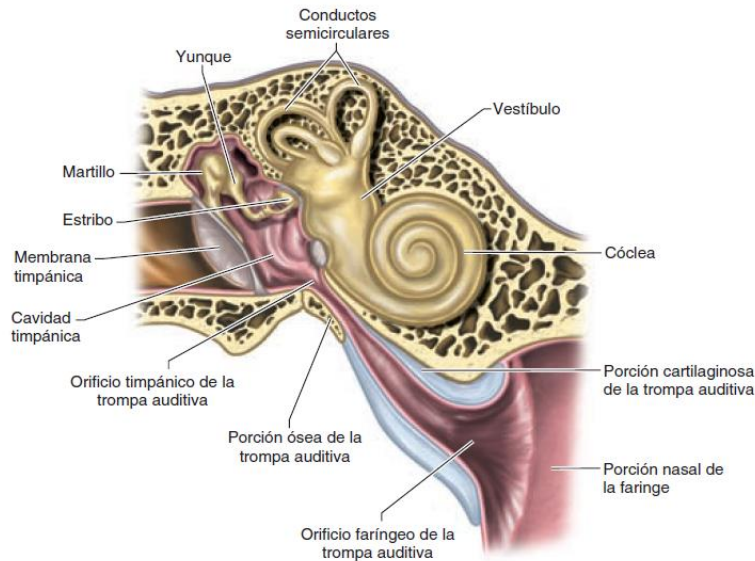


Figura 1: Esquema de un corte oblicuo del oído derecho. Muestra la cavidad timpánica, el laberinto óseo y la trompa auditiva. Tomado con fines pedagógicos de Moore et al. (2013).

Aspiración de cuerpos extraños y maniobra de Heimlich

Un cuerpo extraño, como un trozo de carne, puede ser *aspirado* accidentalmente a través de la entrada de la **laringe** hasta el **vestíbulo laríngeo**, donde queda atrapado superiormente a los **pliegues vocales**. Cuando un cuerpo extraño penetra en el vestíbulo, los músculos laríngeos sufren un espasmo que tensa los pliegues vocales, la **hendidura glótica** se cierra y no entra aire en la tráquea. El bloqueo que se produce puede sellar completamente la laringe (*obstrucción laríngea*), ahogando al individuo y dejándole sin habla, dado que la laringe está bloqueada. Se produce *asfixia* y la persona muere por hipoxia en unos 5 min, si el objeto no es retirado.

Una persona que se está ahogando toserá para intentar sacar el objeto. Los pliegues vestibulares son parte de los mecanismos de protección que cierran la laringe. La mucosa del vestíbulo es sensible a los cuerpos extraños como la comida. Cuando un objeto atraviesa la entrada de la laringe y contacta con el epitelio vestibular se produce una tos violenta.

Para abrir la vía aérea, debe realizarse un tratamiento de urgencia. El método utilizado depende de las condiciones del paciente, de los medios disponibles y de la experiencia de la persona que realiza los primeros auxilios, quien debe realizar la maniobra de Heimlich.

Broncoscopía

La broncoscopía es un procedimiento mínimamente invasivo que sigue el principio de la endoscopia. A través de una cámara se explora la luz del **árbol respiratorio**; es una técnica que permite evaluar cambios en la **mucosa**, en la **carina** y en las paredes de los **bronquios**.

Aspiración de Cuerpos Extraños

La segmentación bronquial del pulmón derecho tiene diferencias morfológicas en relación con la del pulmón izquierdo. El **bronquio principal derecho** es más ancho de diámetro pero más corto de longitud y se encuentra más verticalizado que el **bronquio principal izquierdo** (Fig. 2). Esto lo predispone a que cualquier elemento u objeto que ingrese por la vía aérea elija el camino derecho y

obstruya el pasaje de aire en dicho pulmón. Esto es muy común en niños mayores de 6 meses y también es muy frecuente el aspirado de objetos extraños (como dientes o piezas de ortodoncia) durante procedimientos odontológicos.

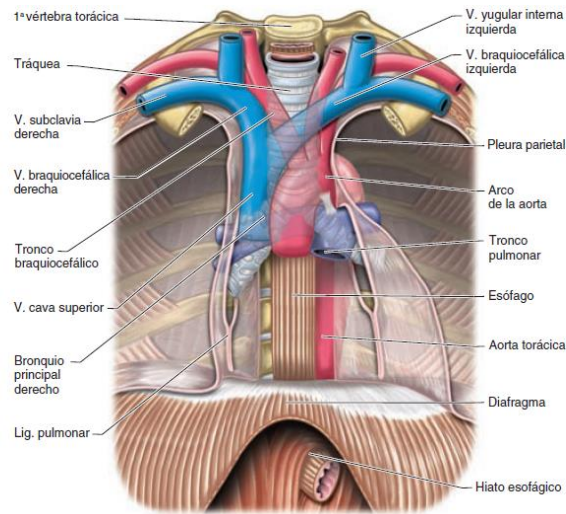


Figura 2: Relaciones a nivel de la bifurcación de la tráquea. Vista anterior del mediastino. Los vasos sanguíneos permiten observar por transparencia las relaciones anatómicas. Imagen tomada con fines pedagógicos de Pró (2012).

Aspecto de los Pulmones e Inhalación de Partículas de Carbón e Irritantes

La creciente urbanización y el aumento de fumadores activos y pasivos trajo aparejado que los **pulmones** cambien su coloración rosada (como se ve en los niños, en personas adultas alejadas de la contaminación ambiental o en no fumadores) por un color más oscuro: son manchas producto del depósito de sustancias irritantes como el carbón o los pigmentos de la nicotina. Esto se ve más agravado en los trabajadores de la minería que están expuestos a sustancias más tóxicas e irritantes como sílice y asbesto. La coloración más oscura de los pulmones se debe a un depósito en el tejido conectivo de estas partículas producto de la acción fagocítica de los macrófagos pulmonares (neumonocitos tipo II).

Estas partículas que llegan a lo más distal del **árbol bronquial** (Fig. 3) son las que desencadenan el reflejo de la tos.

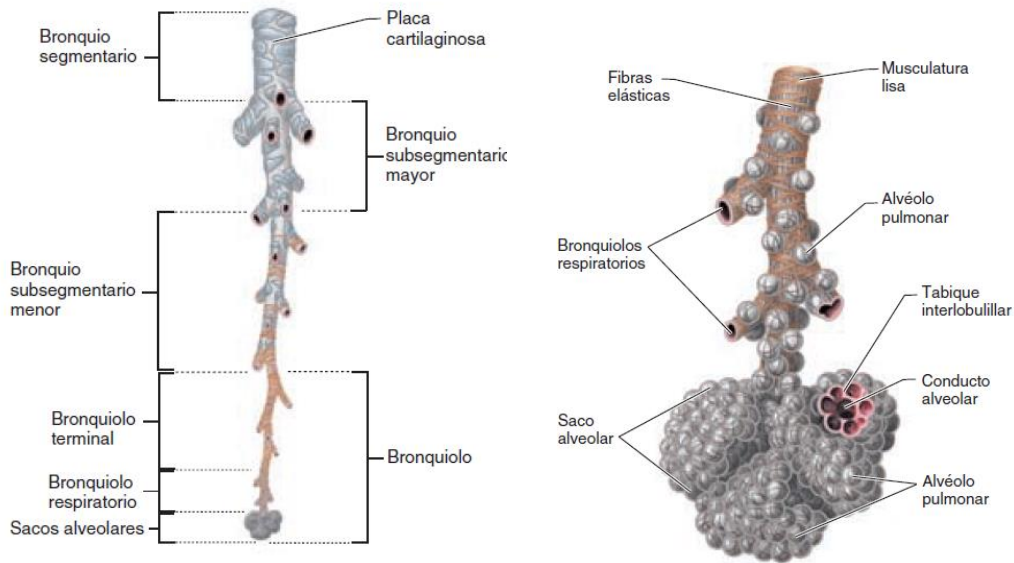


Figura 3: Subdivisión bronquial intrapulmonar. Tomada con fines pedagógicos de Pró (2012).

Tromboembolismo Pulmonar

El sistema venoso, tanto profundo como superficial, puede generar trombos que al desprenderse circulan como émbolos por todo el sistema vascular y que pueden llegar a ocluir una rama arterial o venosa más pequeña. El tromboembolismo de pulmón consiste en el taponamiento de una **arteria pulmonar producto de un émbolo proveniente del sistema venoso de los miembros inferiores o la pelvis**. Se caracteriza clínicamente por disnea súbita y dolor torácico.

Pleuritis (pleuresía)

La **pleura visceral y parietal** se encuentran separadas por una delgada capa de **líquido pleural** que favorece el desplazamiento normal de una sobre la otra sin la posibilidad de ser auscultado.

La pleuritis o pleuresía es una inflamación de las pleuras que convierten a las serosas en superficies rugosas que no permiten un cómodo desplazamiento entre ambas y que generan fricción, dolor y ruidos (frote pleural) que pueden ser percibidos por el estetoscopio. Este dolor es punzante y profundo (puntada de costado) y se genera especialmente en situaciones de esfuerzo. La fricción pleural y el frotamiento pueden producir adherencias entre la pleura parietal y la pleura visceral. Suena como al frotar un mechón de pelo entre los dedos.

Lesiones de la Pleura Cervical y del Vértice Pulmonar

Los pulmones y los sacos pleurales pueden lesionarse por *heridas en la base del cuello*, provocando un *neumotórax* (presencia de aire en la cavidad pleural). La pleura cervical alcanza un nivel relativamente más alto en lactantes y niños pequeños debido a que sus cuellos son cortos. La 1ª y 2ª costillas tienen un grado de inclinación oblicuo e inferior que frente a un traumatismo, producto de sus fracturas, pueden lacerar la pleura parietal y desencadenar un neumotórax. A este nivel también se encuentra, discurriendo por debajo de la **clavícula**, la **arteria subclavia y su vena homónima**. Esta

vena sirve como punto de colocación de una vía central. Médicos inexpertos, frente a esta necesidad, pueden perforar la pleura parietal al intentar ingresar en la vena convirtiendo un procedimiento simple en una urgencia quirúrgica como lo es el neumotórax.

Neumotórax, Hidrotórax y Hemotórax

La **cavidad pleural** puede pasar de ser un espacio potencial a ser un espacio real. Cuando las pleuras parietal y visceral se separan por aire, agua o sangre se produce un neumotórax, hidrotórax o hemotórax, respectivamente.

La entrada de aire en la cavidad pleural (*neumotórax*), originada por una herida penetrante de la pleura parietal o por la rotura de un pulmón a causa, por ejemplo, de un impacto de bala o por la rotura de una lesión pulmonar en la cavidad pleural (*fístula broncopulmonar*), provoca el colapso del pulmón. Las costillas fracturadas también pueden desgarrar la pleura parietal y producir un neumotórax.

La acumulación de una cantidad significativa de líquido en la cavidad pleural (*hidrotórax*) puede ser consecuencia de un *derrame pleural* (escape de líquido hacia la cavidad pleural).

En una herida del tórax, la sangre también puede entrar en la cavidad pleural (*hemotórax*). El hemotórax se produce más a menudo por una lesión de un vaso intercostal importante o torácico interno que por la laceración de un pulmón (Fig. 4).

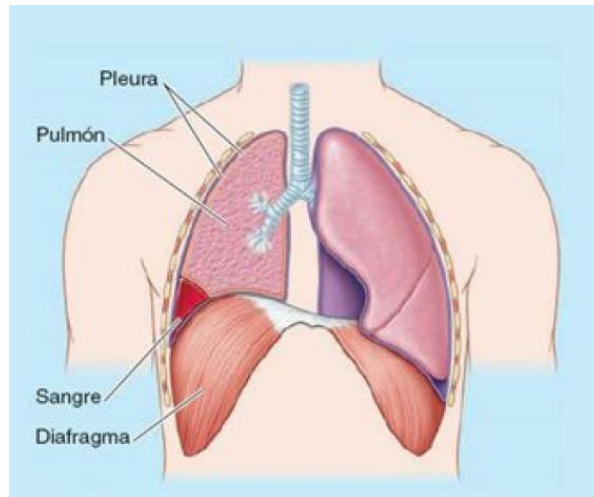


Figura 4. Hemotórax en la cavidad pleural derecha. Tomada con fines pedagógicos de Moore et al. (2013).

Dolor Pleural

La pleura parietal se encuentra ricamente inervada por los nervios frénicos e intercostales y a través de sus terminales nerviosas recibe los estímulos dolorosos que se representan de forma metamérica (si las terminales nerviosas forman parte de los nervios intercostales) o se irradian al cuello y a la fosa supraclavicular mayor.

Toracocentesis

Algunas veces es necesario introducir una aguja hipodérmica en la cavidad pleural (*toracocentesis*), a través de un espacio intercostal, para obtener una muestra de líquido pleural o para drenar sangre o pus. Para evitar dañar el nervio y los vasos intercostales, la aguja se introduce por encima de la costilla, en un punto lo bastante alto como para evitar los ramos colaterales. La aguja pasa a través de los músculos intercostales y de la pleura parietal costal, y entra en la cavidad pleural. Cuando el paciente se encuentra en posición erecta, el líquido intrapleural se acumula en **los recesos costodiafrágicos**. Si se inserta la aguja en el 9° espacio intercostal y en la línea axilar media durante la espiración se evitará el borde inferior del pulmón. Hay que dirigir la aguja con una inclinación superior, para no penetrar en el lado profundo del receso (una fina lámina de pleura parietal diafrágica y el diafragma que recubre el hígado) (Fig. 5).

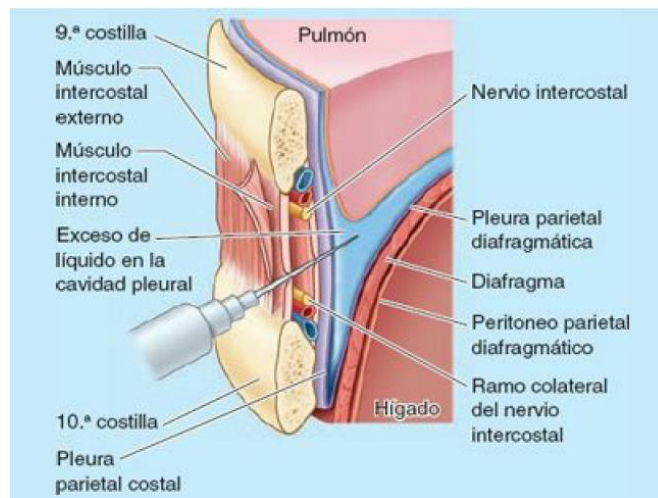


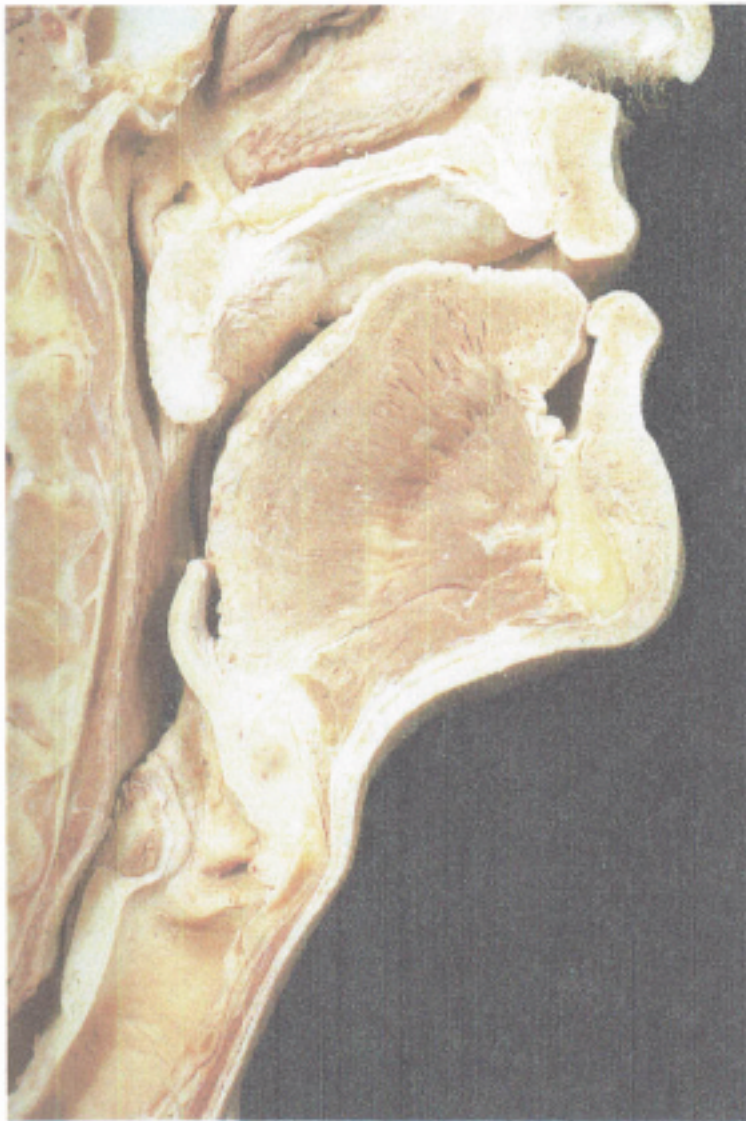Figura 5: Técnica para la toracocentesis medioaxilar. Tomada con fines pedagógicos de Moore et al. (2013).

Referencias Bibliográficas

- Pró, E. (2012). *Anatomía Clínica*. Médica Panamericana.
- Moore, K.L., Dailey, A.F., Agur, A.M.R. (2013). *Moore Anatomía con Orientación Clínica*. Lippincott Williams & Wilkins.

Anexo V

Se muestran a continuación imágenes tomadas de un atlas (Abrahams et al., 2009) que serán utilizadas con fines pedagógicos en el curso de Anatomía Humana (Ver la referencia bibliográfica al final del documento).



PALADAR BLANDO

El paladar blando se proyecta en la cavidad de la faringe desde su inserción en el borde posterior del paladar duro. Cuando se eleva, separa la nasofaringe. En el paladar blando se insertan cinco pares de músculos que contribuyen a estructurarlo. En la línea media, la úvula se proyecta hacia abajo desde su borde posterior libre.

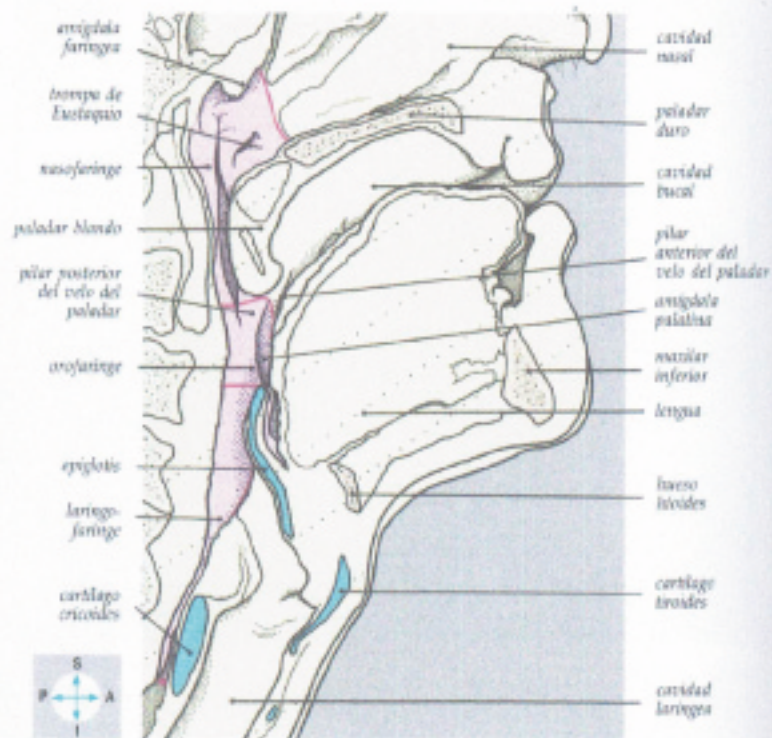
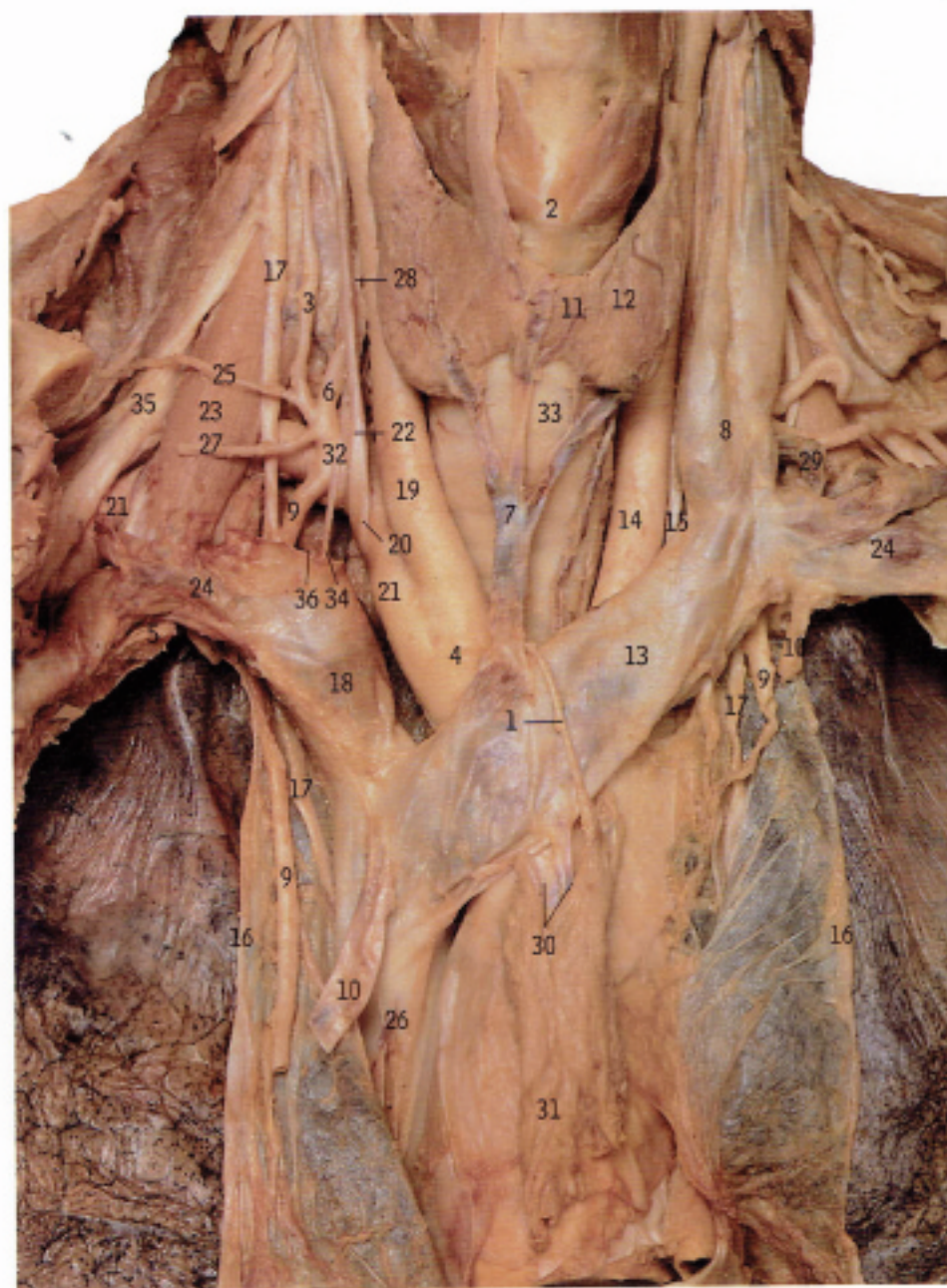
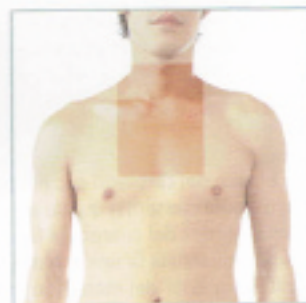
Fig. 7-54. Corte sagital a través del paladar y de la faringe; se aprecia su comunicación con las cavidades nasal, bucal y laríngea.

Estrecho torácico superior y mediastino *vista anterior*

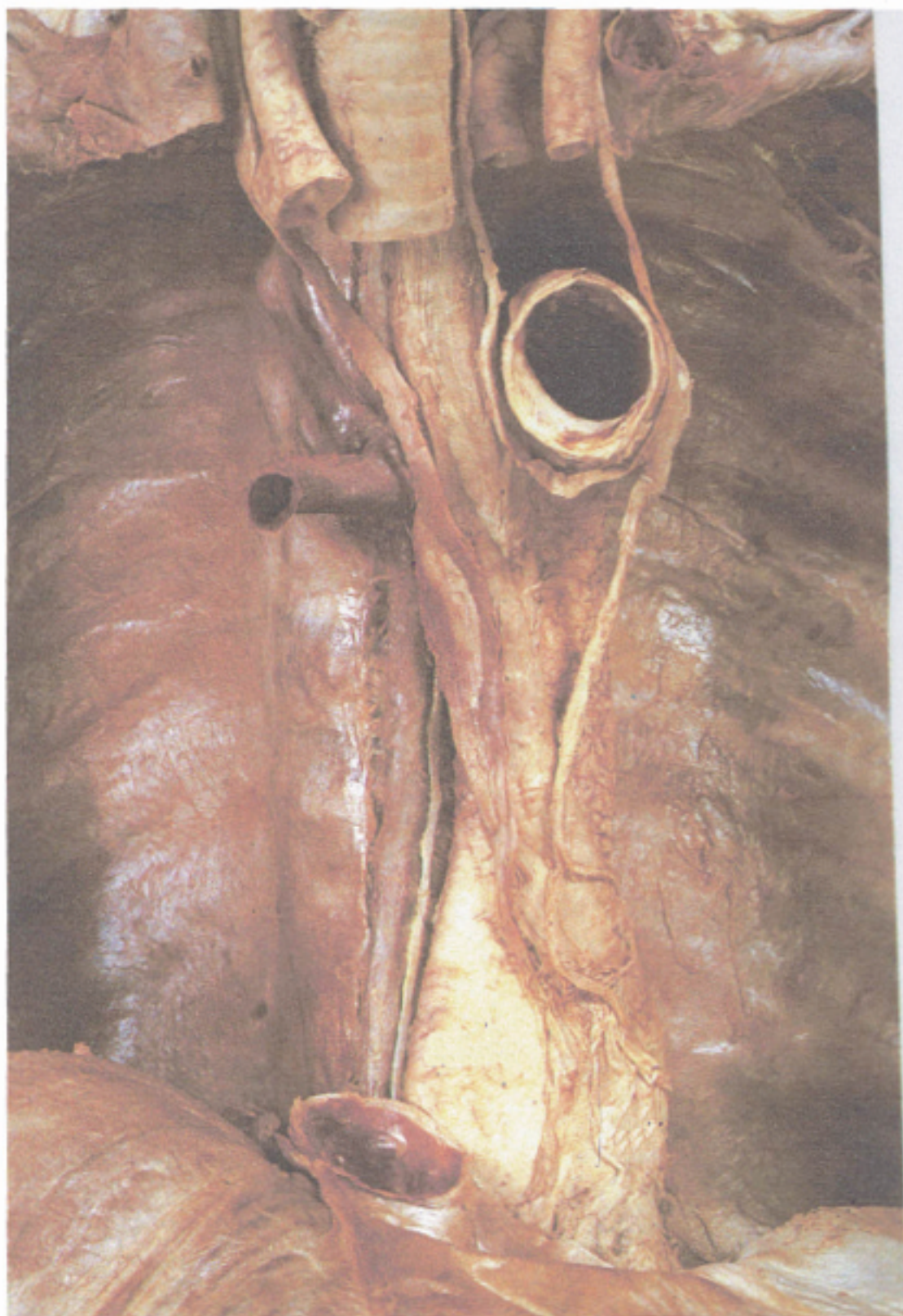
La pared anterior del tórax y los extremos internos de las clavículas se han eliminado, pero persiste parte de la pleura parietal (16) sobre la porción interna de cada pulmón. También se ha eliminado la vena yugular interna derecha para identificar así el tronco tirobircervicoescapular (32) y el nacimiento de la arteria mamaria interna (9). Las venas tiroideas inferiores (7) descienden sobre la tráquea (33) para desembocar en la vena braquiocefálica izquierda (13). Se ha diseccionado el timo (31) de la grasa mediastínica que lo recubre; las venas tímicas (30) desembocan en la vena braquiocefálica izquierda, y se observa cómo una arteria tímica anómala (1) nace del tronco braquiocefálico (4).

Los restos del timo (31) están delante del pericardio, pero en el niño, en el que el timo es mucho mayor (v. pág. 1888), puede extenderse hacia arriba delante de los grandes vasos hasta las porciones inferiores de la glándula tiroides (12).

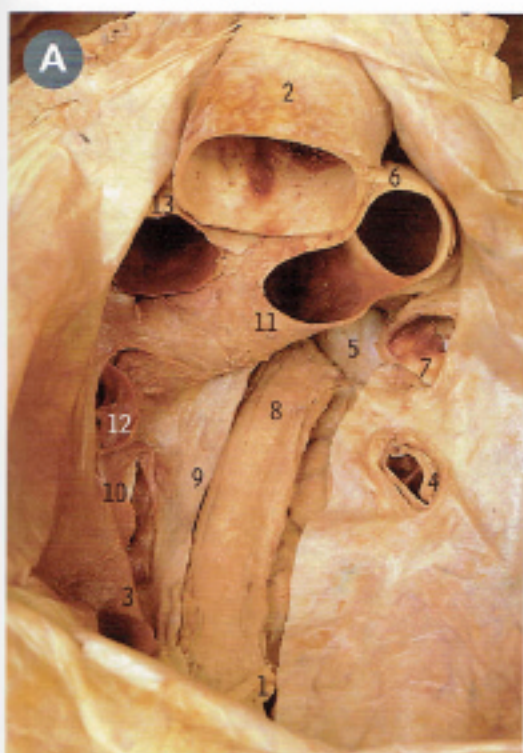

- | | | |
|---|---|---------------------------------------|
| 1 Una arteria tímica | 14 Arteria carótida común izquierda | 26 Vena cava superior |
| 2 Arco del cartilago cricoidees | 15 Nervio vago izquierdo | 27 Arteria supraescapular |
| 3 Arteria cervical ascendente | 16 Pleura parietal (borde seccionado) sobre el pulmón | 28 Tronco simpático |
| 4 Tronco braquiocefálico | 17 Nervio frénico | 29 Conducto torácico |
| 5 Primera costilla | 18 Vena braquiocefálica derecha | 30 Venas tímicas |
| 6 Arteria tiroidea inferior | 19 Arteria carótida común derecha | 31 Timo |
| 7 Venas tiroideas inferiores | 20 Nervio laríngeo recurrente derecho | 32 Tronco tirobircervicoescapular |
| 8 Vena yugular interna | 21 Arteria subclavia derecha | 33 Tráquea |
| 9 Arteria mamaria interna | 22 Nervio vago derecho | 34 Tributaria cervical anómala de 18 |
| 10 Vena mamaria interna | 23 Escaleno anterior | 35 Tronco superior del plexo braquial |
| 11 Istmo de la glándula tiroides | 24 Vena subclavia | 36 Vena vertebral |
| 12 Lóbulo lateral de la glándula tiroides | 25 Arteria cervical transversa superficial | |
| 13 Vena braquiocefálica izquierda | | |

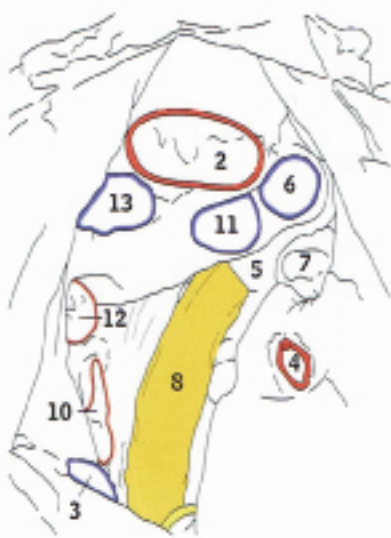




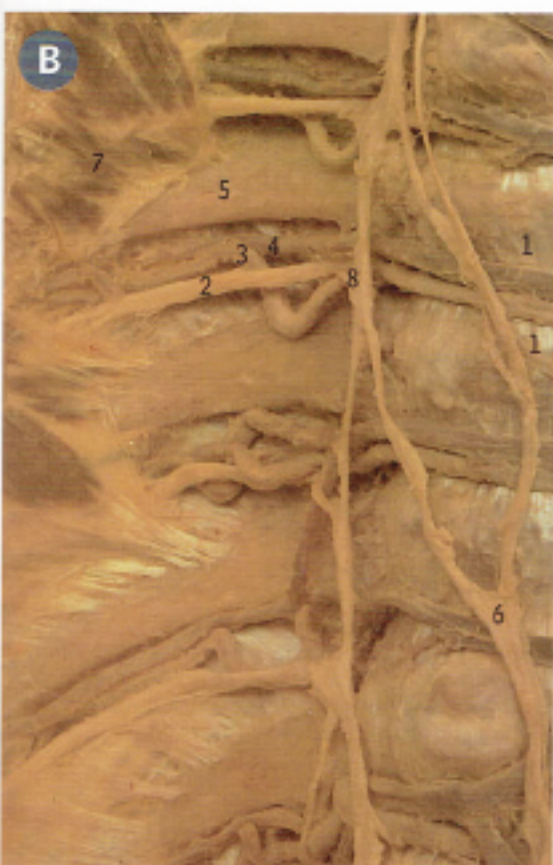A Esófago porción torácica inferior, vista anterior



El corazón se ha eliminado de la cavidad pericardiaca después de seccionar los grandes vasos, y el tronco de la pulmonar se ha seccionado en el punto en que se bifurca en las dos arterias pulmonares (11 y 6). También se ha quitado parte del pericardio (9) en el plano posterior, para dejar al descubierto el esófago (8). Éste se observa debajo del bronquio principal izquierdo (5), cruzado por el nacimiento de la arteria pulmonar derecha (11).



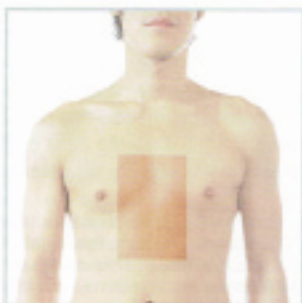
- 1 Tronco vagal anterior
- 2 Aorta ascendente
- 3 Vena cava inferior
- 4 Vena pulmonar inferior izquierda
- 5 Bronquio principal izquierdo
- 6 Arteria pulmonar izquierda
- 7 Vena pulmonar superior izquierda
- 8 Esófago
- 9 Pericardio (borde seccionado)
- 10 Vena pulmonar inferior derecha
- 11 Arteria pulmonar derecha
- 12 Vena pulmonar superior derecha
- 13 Vena cava superior

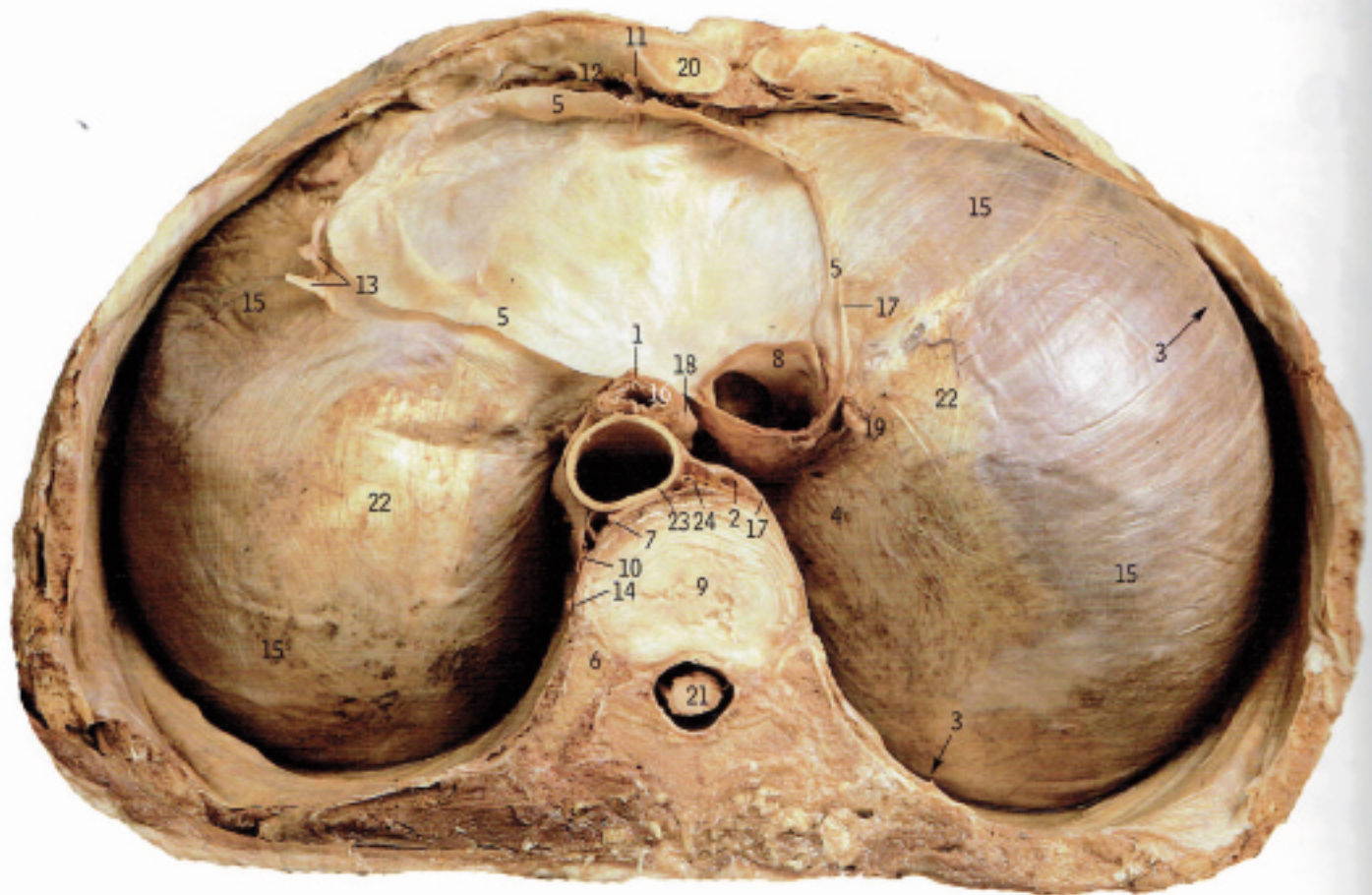


B Espacios intercostales vista posterointerna

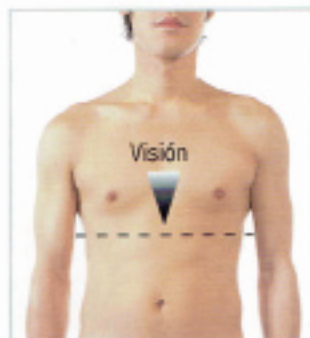
Esta disección muestra los extremos internos de algunos espacios intercostales del lado derecho, observados desde delante y ligeramente desde la derecha. Se ha quitado la pleura para dejar descubiertos los músculos infracostales (7) hacia los lados, los nervios y vasos (4, 3 y 2) en los espacios intercostales, y el tronco simpático (8) y el nervio espláncnico mayor (6) a los lados de los cuerpos vertebrales (como en 1).

- 1 Cuerpo de la novena vértebra torácica
- 2 Octavo nervio intercostal
- 3 Octava arteria intercostal posterior
- 4 Octava vena intercostal posterior
- 5 Octava costilla
- 6 Nervio espláncnico mayor
- 7 Músculo infracostal
- 8 Tronco y ganglios simpáticos



Diafragma *vista superior*

Se ha efectuado el corte del tórax a nivel del disco entre la novena y la décima vértebras torácicas.



- 1 Tronco vagal anterior
- 2 Vena ácigos
- 3 Seno costodiafragmático
- 4 Seno costomediastínico
- 5 Pericardio fibroso (borde seccionado)
- 6 Cabeza de la novena costilla izquierda
- 7 Vena hemilácigos inferior
- 8 Vena cava inferior
- 9 Disco intervertebral
- 10 Nervio esplácnico mayor izquierdo
- 11 Arteria mamaria interna izquierda
- 12 Arteria diafragmática izquierda
- 13 Nervio frénico izquierdo
- 14 Tronco simpático izquierdo
- 15 Porción muscular del diafragma
- 16 Esófago
- 17 Pleura (borde seccionado)
- 18 Tronco vagal posterior
- 19 Nervio frénico derecho
- 20 Séptimo cartilago costal izquierdo
- 21 Médula espinal
- 22 Centro frénico
- 23 Aorta torácica
- 24 Conducto torácico

Como se describe en los textos convencionales, el orificio para la vena cava está a nivel del disco entre la octava y la novena vértebras torácicas, el orificio (hiato) esofágico a nivel de la décima vértebra torácica, y el orificio aórtico al nivel de la duodécima vértebra torácica. Sin embargo, es frecuente que el orificio esofágico se sitúe más cerca de la línea media, como en esta pieza (16), y que el orificio de la vena cava (8) esté en un nivel más bajo de lo común.

El orificio para la vena cava está en el centro frénico o porción tendinosa del diafragma y el orificio esofágico en la porción muscular. El llamado orificio para la sorta no está en el diafragma sino detrás de él (pág. 261).

El centro frénico tiene la forma de un trébol y no presenta inserciones óseas.

El nervio frénico derecho (19) pasa por el orificio para la vena cava, es decir, a través del centro frénico, pero el nervio frénico izquierdo (13) perfora la porción muscular por delante de aquel centro y por fuera del pericardio suprayacente.

Los nervios frénicos son los únicos nervios motores para el diafragma, incluidos los pilares. Los nervios torácicos inferiores (intercostales e infracostales) son totalmente aferentes. La lesión de un nervio frénico paraliza por completo el hemidiafragma que inerva.

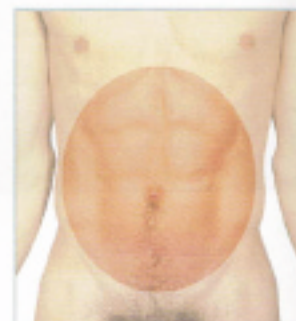

Pared abdominal anterior *contenido abdominal*

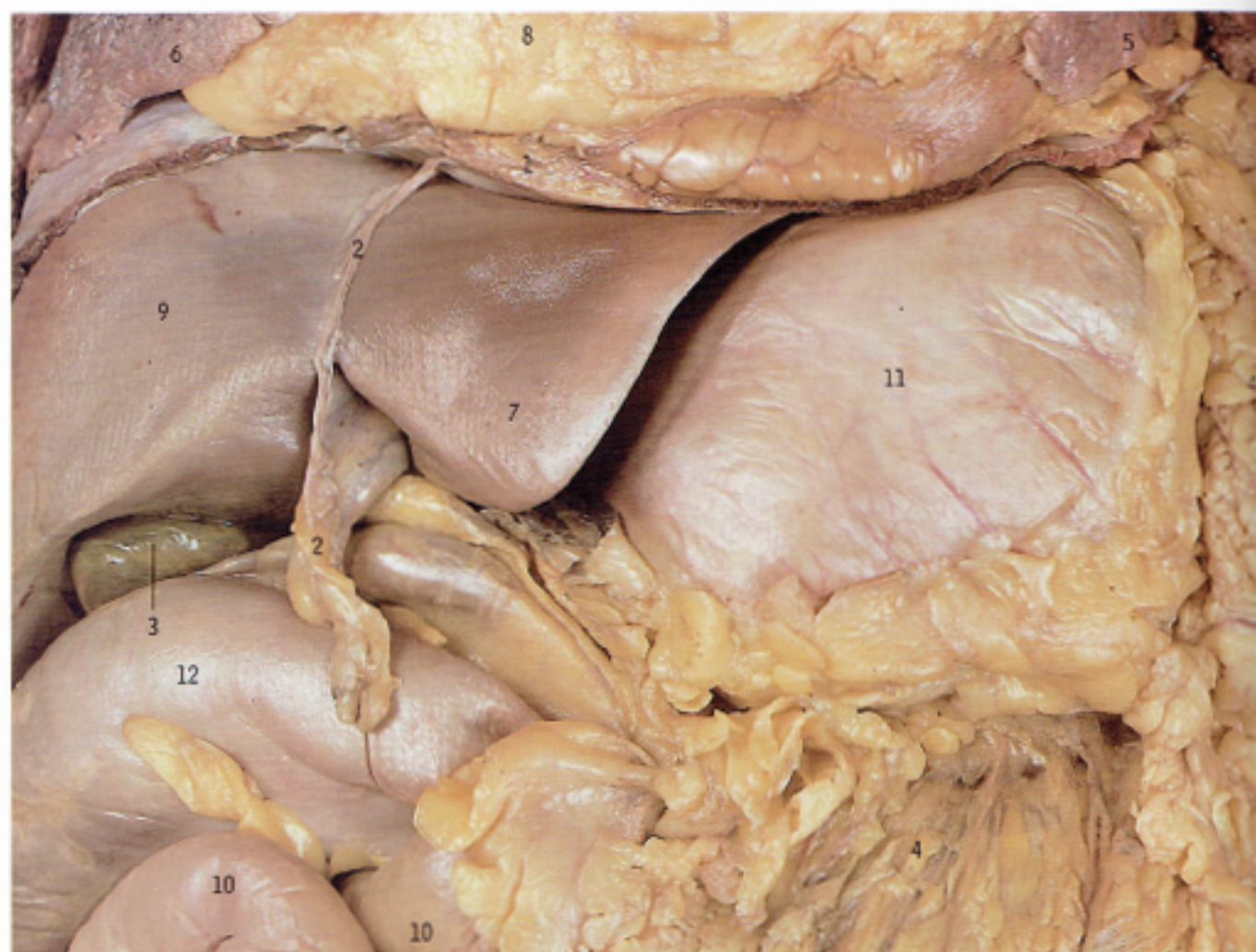


La pared abdominal anterior, seccionada a lo largo de los márgenes costales (4), se ha reflejado hacia abajo. La pared posterior de la vaina de los rectos, la fascia transversal (22) y el peritoneo parietal (18) se han cortado, y se muestra el contenido abdominal in situ.

- 1 Colon ascendente
- 2 Cuerpo del estómago
- 3 Ciego
- 4 Margen costal
- 5 Borde seccionado del epiplón mayor
- 6 Diafragma
- 7 Duodeno
- 8 Ligamento falciforme
- 9 Fondo del estómago
- 10 Epiplón mayor
- 11 Ángulo hepático del colon
- 12 Íleon
- 13 Vasos epigástricos inferiores
- 14 Vasos gastroepiploicos izquierdos
- 15 Lóbulo hepático izquierdo
- 16 Epiplón menor
- 17 Ligamento redondo
- 18 Borde seccionado del peritoneo parietal
- 19 Esfínter pilórico
- 20 Músculo recto anterior del abdomen
- 21 Lóbulo hepático derecho
- 22 Fascia transversal
- 23 Colon transverso
- 24 Músculo transverso del abdomen
- 25 Resto de la arteria umbilical
- 26 Ombligo
- 27 Ureco

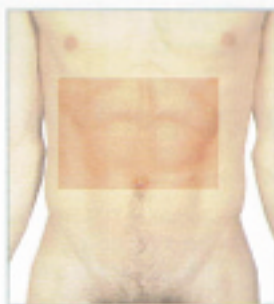

Visceras del abdomen superior *vista anterior*

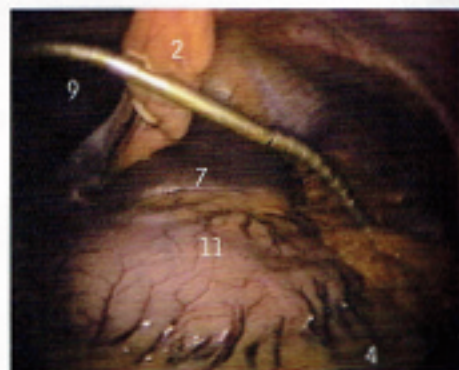

Se han eliminado las paredes torácica y abdominal y la porción anterior del diafragma para mostrar las vísceras en su posición normal. El hígado (9 y 7) y el estómago (11) se sitúan inmediatamente por debajo del diafragma (1). El epipión mayor (4) desciende desde la curvatura mayor (borde inferior) del estómago (11) y cubre gran parte de los intestinos delgado y grueso, pero deja sin cubrir una porción del colon transverso (12) y del intestino delgado (10). El fondo de la vesícula biliar (3) aparece entre el lóbulo derecho del hígado (9) y el colon transverso (12).

- | | |
|--|---------------------------------|
| 1 Diafragma | 7 Lóbulo izquierdo del hígado |
| 2 Ligamento falciforme | 8 Tejido adiposo del pericardio |
| 3 Vesícula biliar | 9 Lóbulo derecho del hígado |
| 4 Epipión mayor | 10 Intestino delgado |
| 5 Lóbulo inferior del pulmón izquierdo | 11 Estómago |
| 6 Lóbulo inferior del pulmón derecho | 12 Colon transverso |

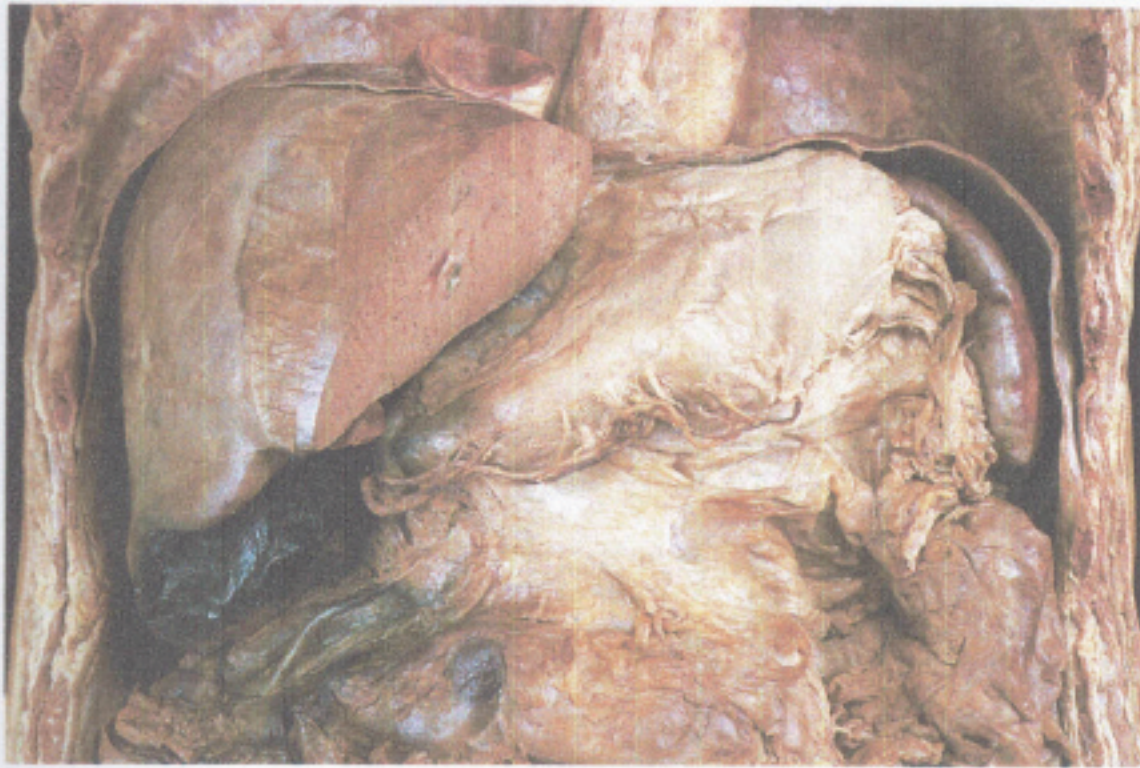

Consúltense en los esquemas de la página 236 la explicación de las estructuras peritoneales.



Vista laparoscópica de vísceras del abdomen superior.





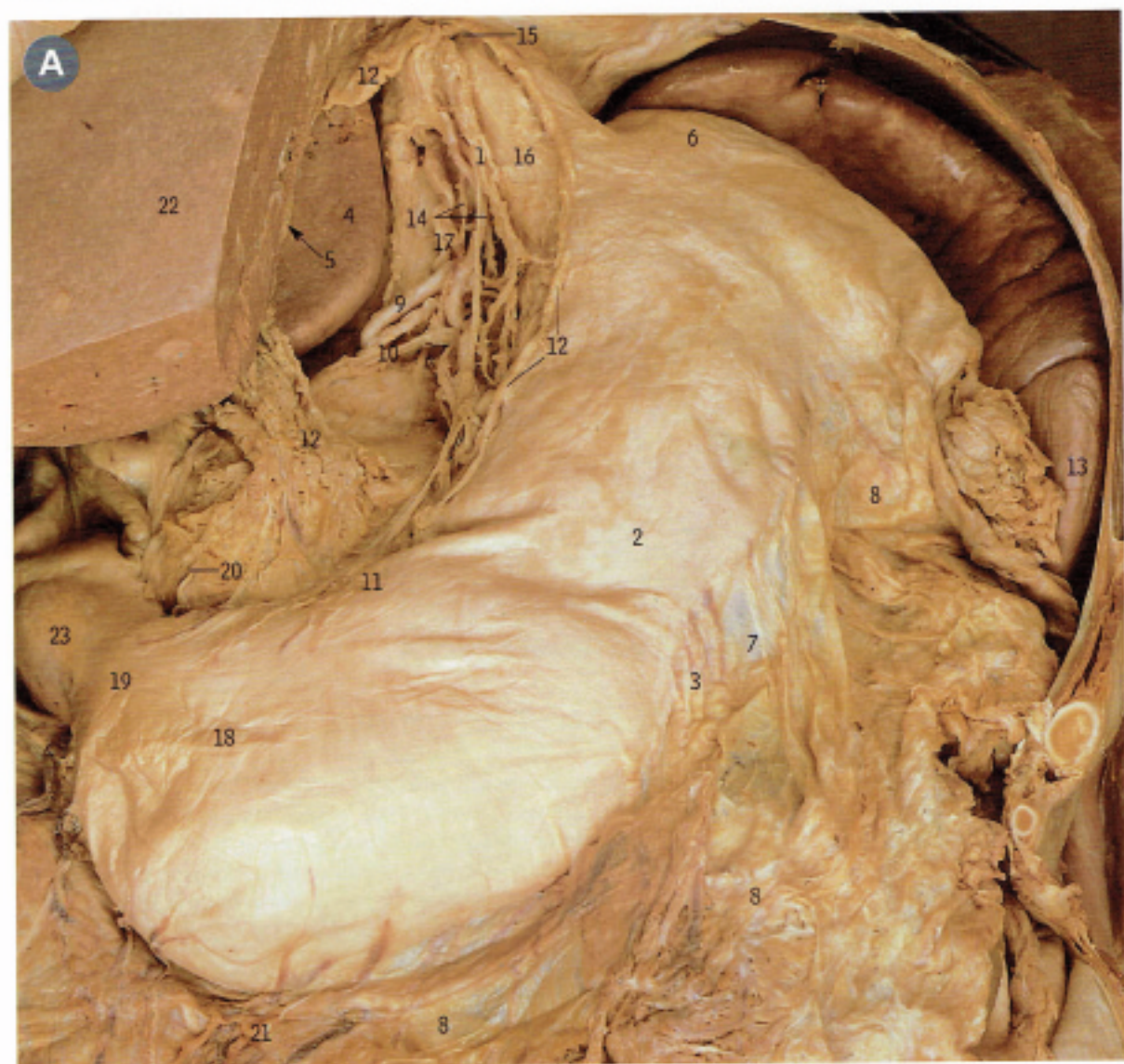
El estómago es la porción más dilatada del tubo digestivo; en él se inicia la digestión. Está situado en la parte alta del abdomen, detrás de la parte izquierda de la cúpula diafragmática (v. fig. 4-3). En sentido proximal, el estómago se une con el esófago en el orificio cardial y en sentido distal continúa con el duodeno, en el píloro. Entre esos dos puntos relativamente fijos, el órgano puede presentar formas, tamaños y localizaciones muy variadas, según su tono muscular, la cantidad y naturaleza de su contenido y la posición de la persona (v. figs. 4-39 y 4-40). En términos generales, el estómago lleno tiene forma de J y localiza en el hipocondrio izquierdo, el epigastro y el mesogastrio.

El esófago atraviesa el diafragma y tiene un breve recorrido intraabdominal, antes de juntarse con el estómago en el cardias; éste se halla un poco a la izquierda de la línea media, casi al nivel de la undécima vértebra dorsal (v. fig. 4-40).

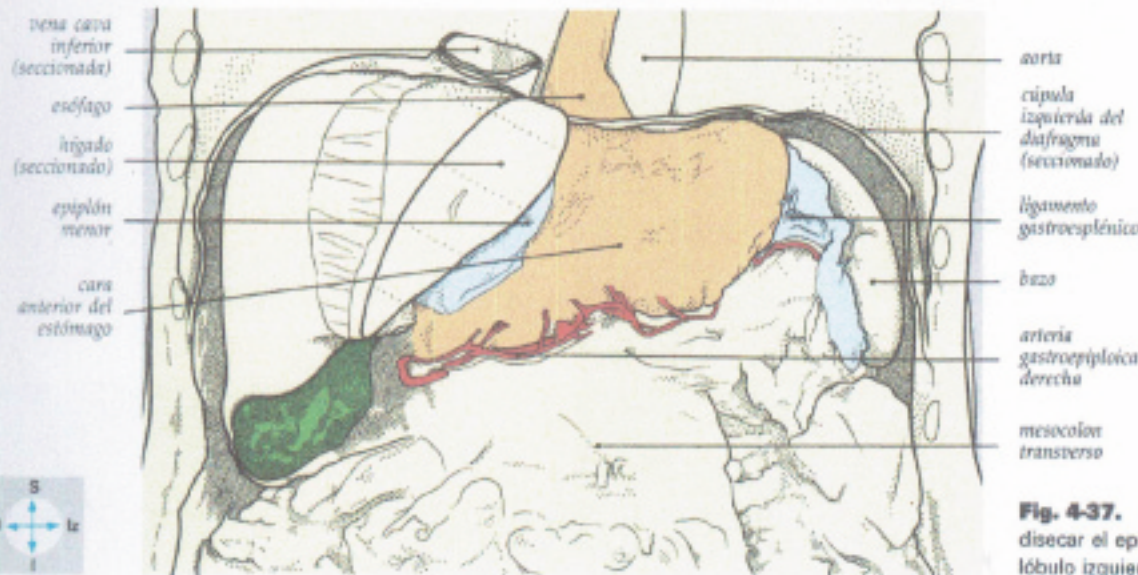

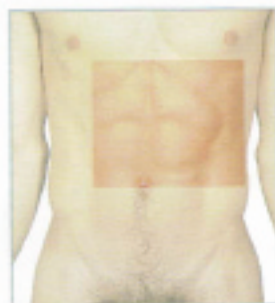Fig. 4-37. Estómago y algunas de sus relaciones; se observan tras diseccionar el epiplón menor y extirpar la mitad anterior del diafragma y el lóbulo izquierdo del hígado.

Estómago **A** con sus vasos y los nervios vagos, vista anterior

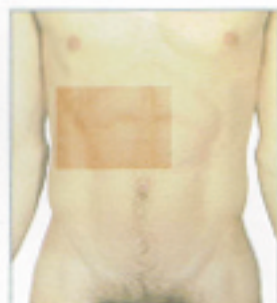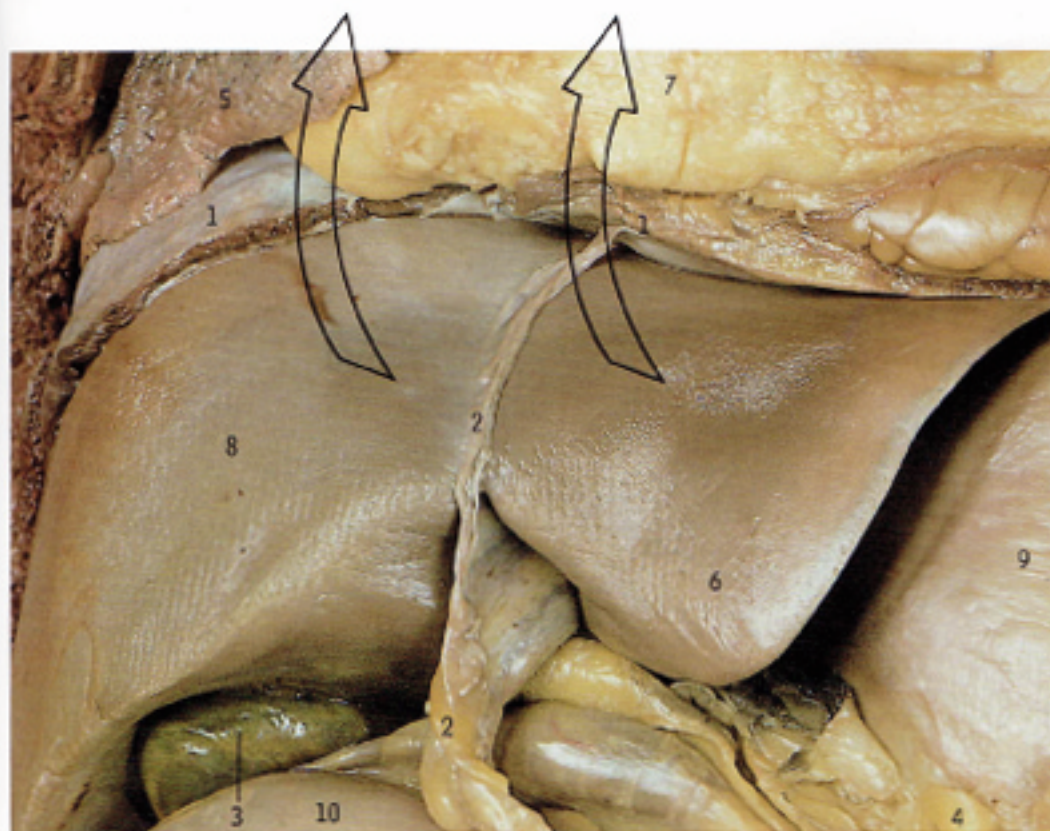


Se han resecado la pared anterior del tórax y abdomen y el lóbulo izquierdo del hígado, junto con parte del epiplón menor (12), para visualizar el estómago (6, 2, 18 y 19) en su posición habitual.

- | | |
|--|---|
| 1 Tronco vagal anterior (izquierdo) | 13 Polo inferior del bazo |
| 2 Cuerpo del estómago | 14 Ramas esofágicas de los vasos coronarios estomacales |
| 3 Ramas de los vasos gastroepiploicos izquierdos | 15 Agujero esofágico en el diafragma |
| 4 Lóbulo caudado del hígado | 16 Esófago |
| 5 Surco para el ligamento venoso | 17 Tronco vagal posterior |
| 6 Fondo del estómago | 18 Porción pilórica del estómago |
| 7 Curvatura mayor del estómago | 19 Píloro |
| 8 Epiplón mayor | 20 Arteria gástrica derecha |
| 9 Arteria gástrica izquierda | 21 Vasos gastroepiploicos derechos y sus ramas |
| 10 Vena gástrica izquierda | 22 Lóbulo derecho del hígado |
| 11 Curvatura menor del estómago | 23 Primera porción del duodeno (superior) |
| 12 Epiplón menor (borde seccionado) | |



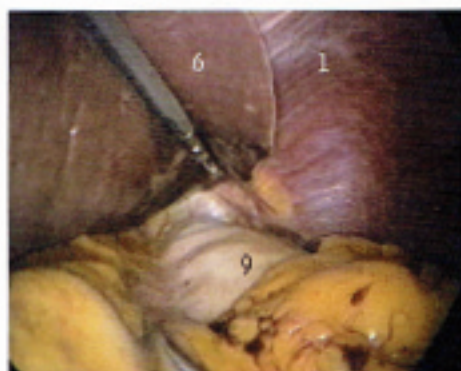
Vísceras abdominales superiores *vista anterior*



- 1 Diafragma
- 2 Ligamento falciforme
- 3 Vesícula biliar
- 4 Epiplón mayor
- 5 Lóbulo inferior del pulmón derecho
- 6 Lóbulo izquierdo del hígado
- 7 Grasa pericardíaca
- 8 Lóbulo derecho del hígado
- 9 Estómago
- 10 Colon transverso

Véase la explicación de las estructuras peritoneales en los diagramas de la pág. 236.

Se han eliminado las paredes torácica y abdominal y la porción anterior del diafragma para mostrar las vísceras en su posición original. El hígado (6 y 8) y el estómago (9) están inmediatamente por debajo del diafragma (1). El epiplón mayor (4) cuelga hacia abajo desde la curvatura mayor (borde inferior) del estómago (9), cubriendo gran parte del intestino delgado y grueso pero dejando una porción del colon transverso (10) sin cubrir. El fondo (punta) de la vesícula biliar (3) se observa entre el lóbulo derecho del hígado (8) y el colon transverso (10). Las flechas indican la dirección del movimiento generado sobre el hígado para que se observe como en la página siguiente (pág. 246).



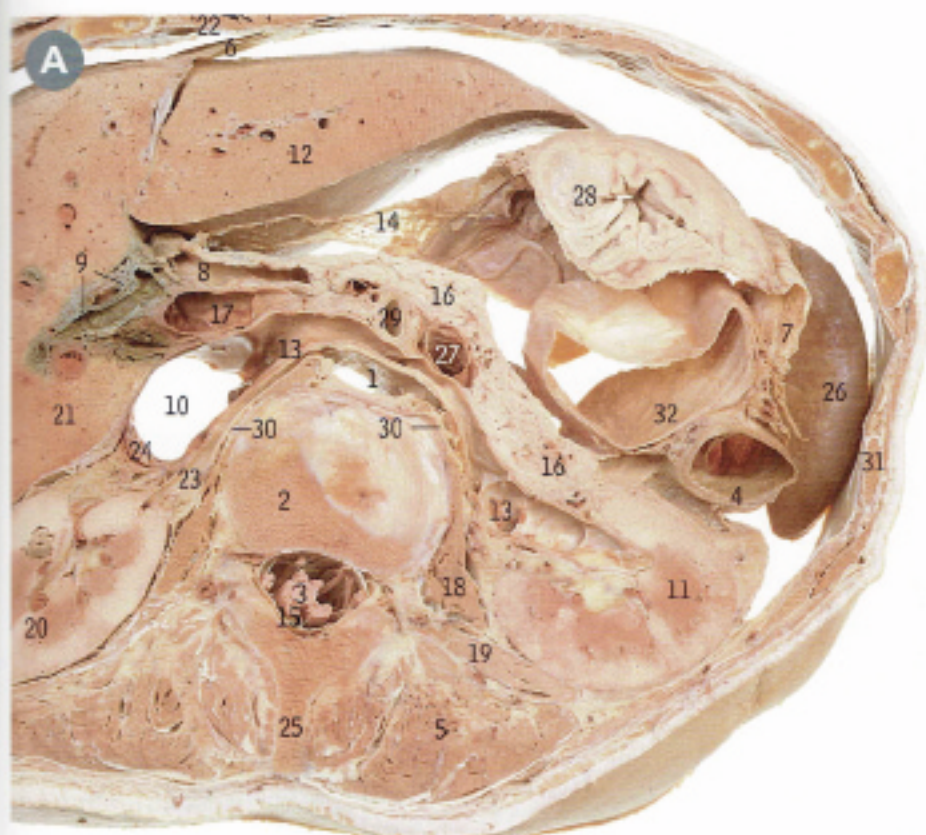
Vista laparoscópica de las vísceras del abdomen superior.



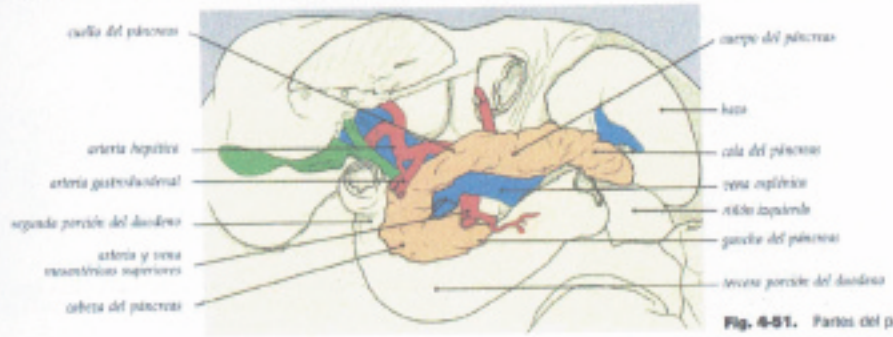
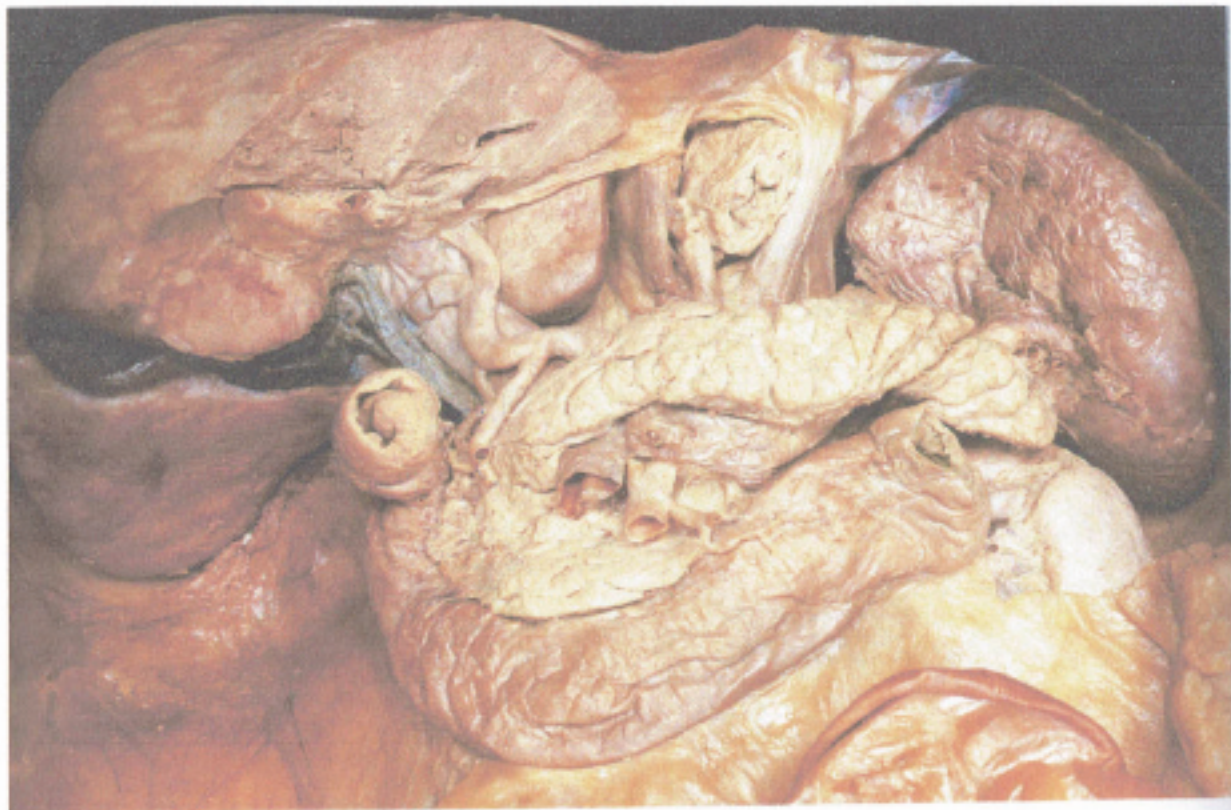
Fig. 4-51. Partes del páncreas y principales relaciones.

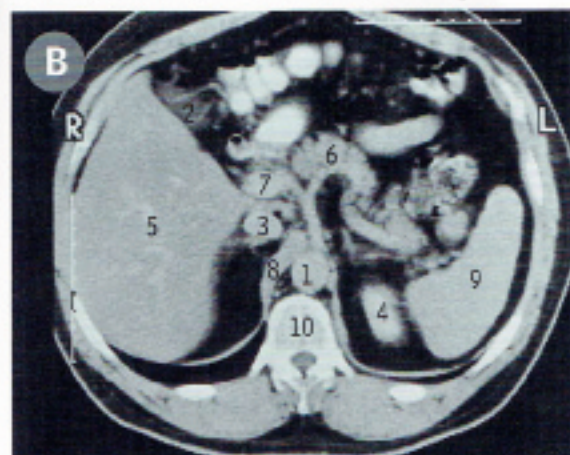
Visceras del abdomen superior en un corte transversal



- 1 Aorta abdominal
- 2 Cuerpo de la primera vértebra lumbar
- 3 Cono medular de la médula espinal
- 4 Colon descendente
- 5 Músculo erector de la columna vertebral
- 6 Ligamento falciforme
- 7 Epipión mayor
- 8 Arteria hepática
- 9 Conductos hepáticos
- 10 Vena cava inferior
- 11 Riñón izquierdo
- 12 Lóbulo izquierdo del hígado
- 13 Vena renal izquierda
- 14 Epipión menor
- 15 Raíces nerviosas de la cola de caballo
- 16 Páncreas
- 17 Vena porta
- 18 Músculo psoas mayor
- 19 Músculo cuadrado de los lomos (lumbar)
- 20 Riñón derecho
- 21 Lóbulo derecho del hígado
- 22 Músculo recto mayor del abdomen derecho
- 23 Arteria renal derecha
- 24 Vena renal derecha
- 25 Apófisis espinosa de la primera vértebra lumbar
- 26 Bazo
- 27 Vena esplénica
- 28 Estómago
- 29 Arteria mesentérica superior
- 30 Tronco simpático
- 31 Décima costilla
- 32 Colon transverso

Este corte a través de la mitad superior del abdomen, a nivel de la primera vértebra lumbar, se observa desde abajo en dirección hacia el tórax, y muestra la disposición general de algunas de las vísceras. La columna vertebral (2) protruye hacia delante en la cavidad abdominal y presenta a cada lado los riñones (11 y 20). La mayor parte del hígado (21) está en el lado derecho y se extiende hacia la izquierda (12) hasta cubrir parte del estómago (28). El páncreas (16) está en posición central, y también se extiende un poco hacia la izquierda (aunque en un plano más profundo) hasta cubrir parte del riñón izquierdo (11). Junto al bazo (26) se sitúan partes del colon (32 y 4); el bazo contacta con la porción del diafragma que se inserta en la pared del tórax en la región de la décima costilla (31).

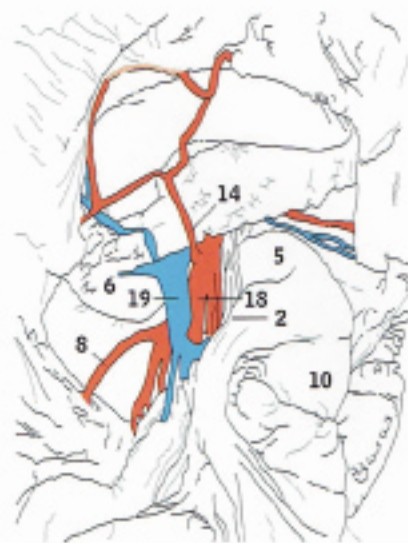
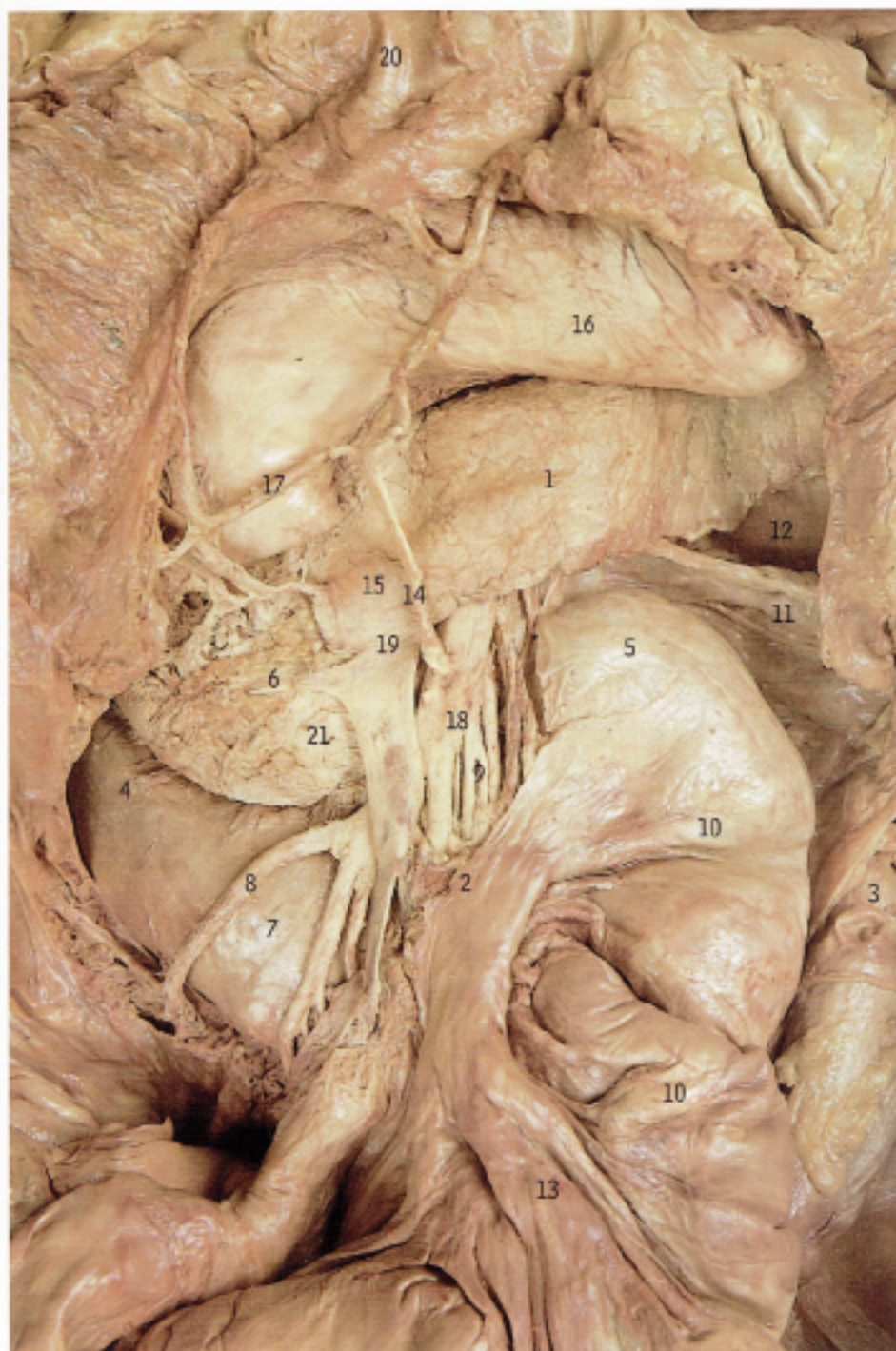Estudio con TC de las regiones superiores del abdomen a nivel del tronco celíaco



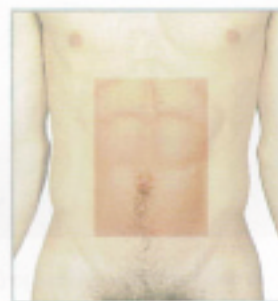Todas las TC (tomografía computarizada) del abdomen se estudian, por convenio, desde abajo (como si el cuerpo se encontrara sobre la espalda y el observador mirara hacia la cabeza). En B se han utilizado medios de contraste oral e intravenoso (para resaltar los contornos del intestino y del sistema vascular). Para evitar una numeración excesiva sólo se han indicado algunas estructuras clave, dejando sin señalar las diversas partes del tubo digestivo. El tronco celíaco, que nace de la aorta (1), se divide en forma de Y en la arteria esplénica, que se dirige hacia la izquierda por detrás del páncreas (6), y en la arteria hepática común, que se dirige hacia la derecha cerca de la vena porta (7). En el lado izquierdo se pueden ver el bazo (9) y el polo superior del riñón (4), pero en el lado derecho el plano de la TC es demasiado alto y no permite mostrar el riñón derecho.

- | | |
|----------------------|-------------------------------|
| 1 Aorta abdominal | 6 Páncreas |
| 2 Vesícula biliar | 7 Vena porta |
| 3 Vena cava inferior | 8 Pilar derecho del diafragma |
| 4 Riñón izquierdo | 9 Bazo |
| 5 Hígado | 10 Duodécima vértebra dorsal |

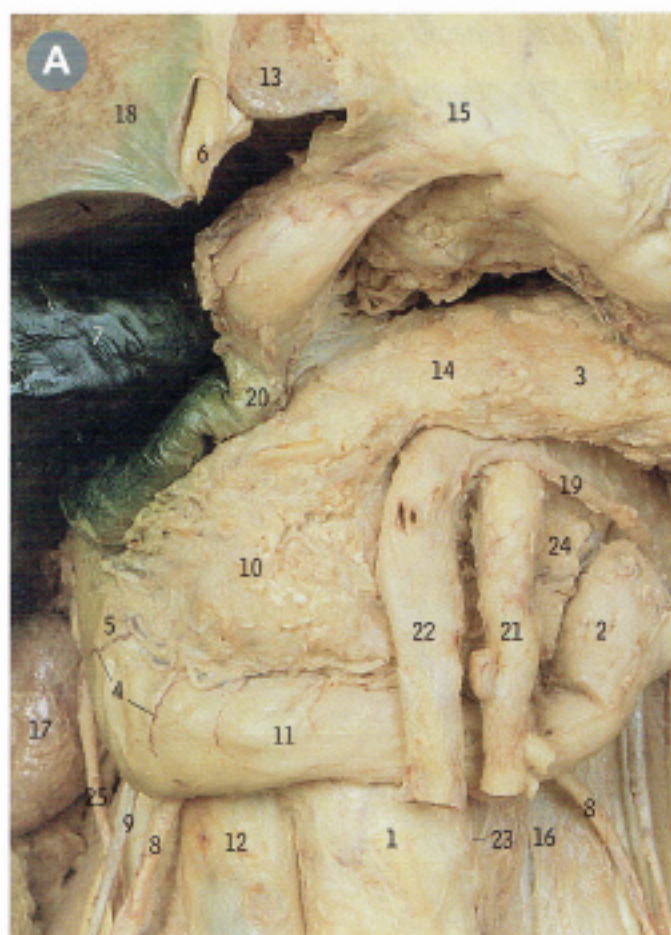Vasos mesentéricos superiores



- 1 Cuerpo del páncreas
- 2 Borde seccionado del peritoneo en la raíz del mesenterio
- 3 Colon descendente
- 4 Porción descendente (segunda) del duodeno
- 5 Ángulo duodenoyeyunal
- 6 Cabeza del páncreas
- 7 Porción horizontal o inferior (tercera) del duodeno
- 8 Arteria ileocólica
- 9 Arterias yeyunales e ileales
- 10 Yeyuno
- 11 Vasos cólicos izquierdos
- 12 Riñón izquierdo
- 13 Mesenterio
- 14 Arteria cólica media
- 15 Cuello del páncreas
- 16 Cara posterior del cuerpo del estómago
- 17 Rama derecha de la arteria cólica media
- 18 Arteria mesentérica superior
- 19 Vena mesentérica superior
- 20 Colon transverso
- 21 Gancho de la cabeza del páncreas



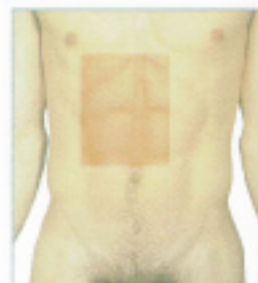Esta disección es semejante a la de la figura de la página opuesta, pero en este caso el estómago (16) y el colon transverso (20) se han desplazado hacia arriba arrastrando consigo a la arteria cólica media (14). La raíz del mesenterio (2) comienza en el ángulo (flexura) duodenoyeyunal (5) y desciende oblicuamente hacia la derecha, sobre la porción horizontal o inferior (tercera) del duodeno (7), donde los vasos mesentéricos superiores y sus ramas (19, 18 y 9) quedan dentro de las dos capas del peritoneo que forman el mesenterio (v. B en pág. 236).



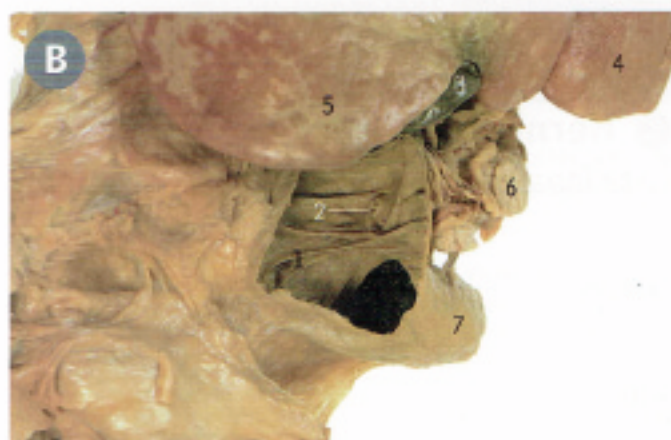A Duodeno y páncreas

El estómago (15) se ha desplazado hacia arriba, se han eliminado el colon y el peritoneo de la pared posterior del abdomen y se han seccionado las ramas de los vasos mesentéricos superiores (21 y 22). Se observa el duodeno en forma de C (20, 5, 11 y 2) como una estructura que rodea la cabeza del páncreas (10); el cuello (14) y el cuerpo (3) del páncreas se han desplazado ligeramente hacia arriba para mostrar la vena esplénica (19), que se une a la vena mesentérica superior (22) (para formar la vena porta detrás del cuello del páncreas). La porción descendente (segunda) del duodeno (5) cubre el hilio del riñón derecho (17). La arteria (21) y la vena (22) mesentéricas superiores cruzan el gancho (24) de la cabeza del páncreas y después la porción horizontal (tercera) del duodeno (11).

- | | |
|---|---|
| 1 Aorta abdominal | 20 Porción superior (primera) del duodeno |
| 2 Porción ascendente (cuarta) del duodeno | 21 Arteria mesentérica superior |
| 3 Cuerpo del páncreas | 22 Vena mesentérica superior |
| 4 Ramas de los vasos pancreatoduodenales | 23 Tronco simpático |
| 5 Porción descendente (segunda) del duodeno | 24 Gancho de la cabeza del páncreas |
| 6 Ligamento falciforme | 25 Uréter |
| 7 Vesícula biliar | |
| 8 Arteria espermática | |
| 9 Vena gonadal (espermática) | |
| 10 Cabeza del páncreas | |
| 11 Porción horizontal (tercera) del duodeno | |
| 12 Vena cava inferior | |
| 13 Lóbulo izquierdo del hígado | |
| 14 Cuello del páncreas | |
| 15 Superficie posterior del epiplón mayor sobre el estómago | |
| 16 Músculo psoas mayor | |
| 17 Riñón derecho | |
| 18 Lóbulo derecho del hígado | |
| 19 Vena esplénica | |



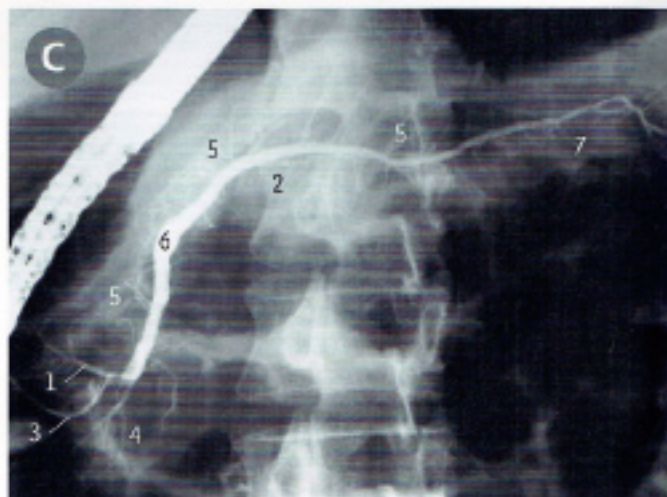
Carúnculas duodenales



Se ha diseccionado la pared anterior de la porción descendente (segunda) del duodeno.

- | | |
|---|--|
| 1 Pliegues circulares de la membrana mucosa | 5 Lóbulo derecho del hígado |
| 2 Carúncula duodenal | 6 Páncreas |
| 3 Vesícula biliar | 7 Porción horizontal (tercera) del duodeno |
| 4 Lóbulo izquierdo del hígado | |

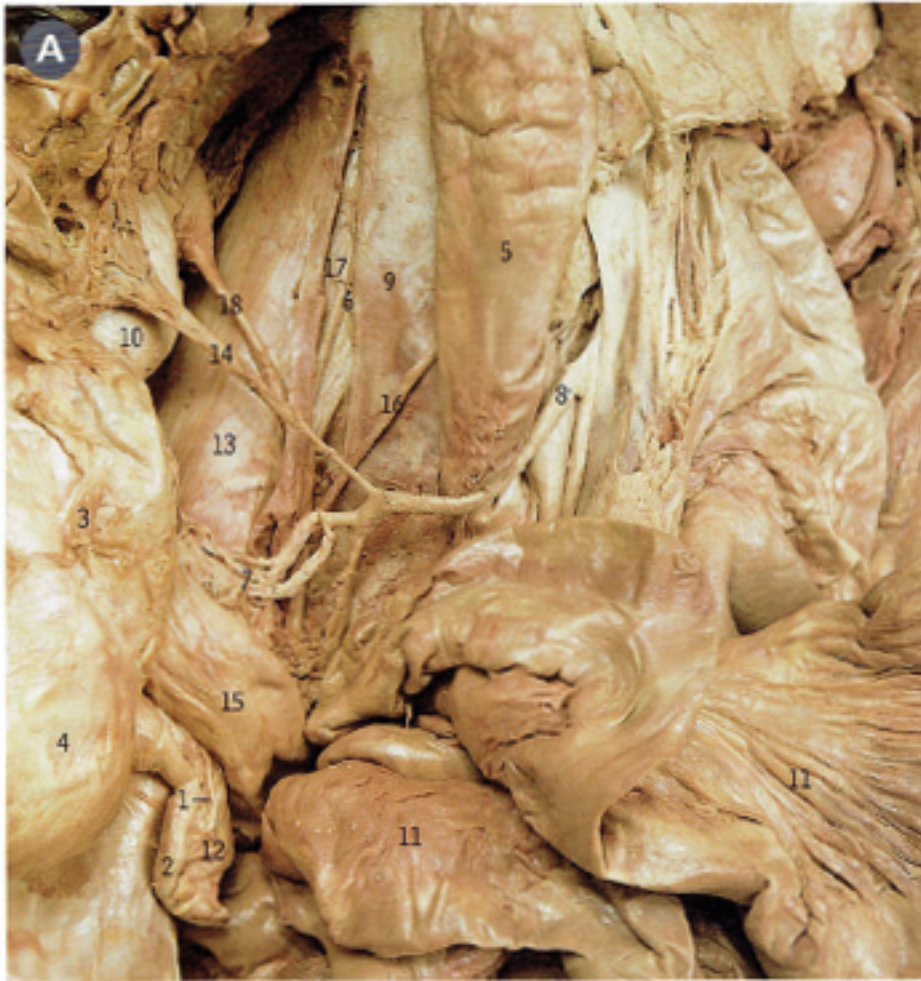Colangiopancreatografía retrógrada endoscópica (CPRE)



Consúltese en la pág. 248 la explicación.

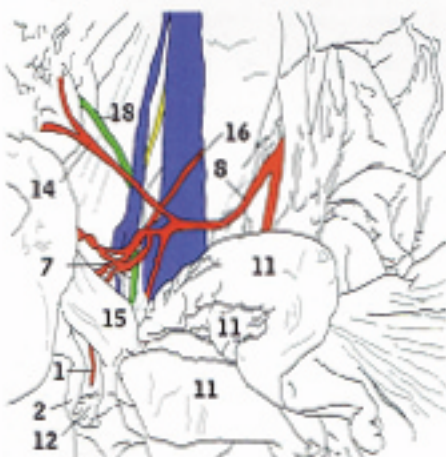
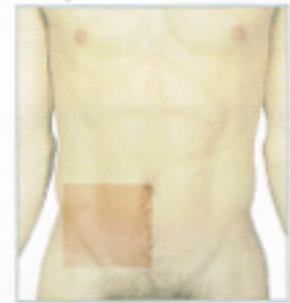- | | |
|---|-------------------------------------|
| 1 Conducto pancreático accesorio (de Santorini) | 4 Cabeza del páncreas |
| 2 Cuerpo del páncreas | 5 Conductos intralobulillares |
| 3 Cánula en la ampolla | 6 Conducto pancreático (de Wirsung) |
| | 7 Cola del páncreas |

Apéndice, arteria ileocólica y estructuras vecinas *vista anterior*

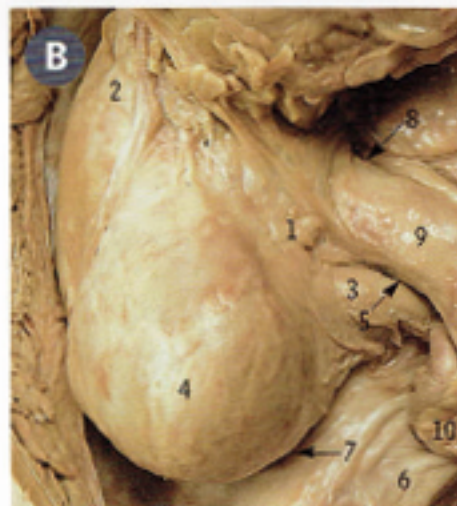


Se ha resecao la mayor parte del peritoneo del mesenterio y de la pared abdominal posterior, y se han desplazado a la derecha algunas asas del intestino delgado (11) para dejar al descubierto la arteria ileocólica (8), el ileon terminal (15) y el apéndice vermiforme (2) con su arteria apendicular (1).

- 1 Arteria apendicular en el mesoapéndice
- 2 Apéndice vermiforme
- 3 Colon ascendente
- 4 Ciego
- 5 Porción descendente (segunda) del duodeno
- 6 Nervio genitocrural (genitofemoral)
- 7 Vasos iliales y cecales
- 8 Arteria ileocólica
- 9 Vena cava inferior
- 10 Polo inferior del riñón
- 11 Mesenterio y asas del yeyuno y del ileon
- 12 Mesoapéndice
- 13 Músculo psoas mayor
- 14 Arteria cólica derecha
- 15 Ileon terminal
- 16 Arteria espermática (testicular)
- 17 Vena espermática (testicular)
- 18 Uréter



Ciego y apéndice *vista anterior*



El ileon terminal (9) desemboca en el intestino grueso en la unión del ciego (4) y el colon ascendente (2), y el apéndice (3) se une al ciego inmediatamente por debajo de la unión ileocecal.

- 1 Tenia cólica (bandeleta muscular) anterior
- 2 Colon ascendente
- 3 Base del apéndice vermiforme
- 4 Ciego
- 5 Fosita ileocecal inferior
- 6 Peritoneo sobre los vasos iliacos externos
- 7 Fosita retrocecal
- 8 Fosita ileocecal superior
- 9 Ileon terminal
- 10 Vértice del apéndice vermiforme



Apendicitis, ver página 281.

Anexo VI



La lectura de este material es complementaria a lo que se estuvo trabajando en el encuentro presencial. Para ampliar y profundizar la comprensión del tema, recomendamos leer, reflexionar y responder los cuestionamientos aquí planteados. Los mismos se pueden continuar discutiendo en el foro del aula virtual o presencialmente en el próximo encuentro de TP. Imágenes tomadas y modificadas con fines pedagógicos del libro Guzmán López y Elizondo-Omaña (2018).



Anatomía Humana en Casos Clínicos
Aprendizaje centrado en el razonamiento clínico
Guzmán López Elizondo-Omaña

Pancreatitis aguda

Estructuras anatómicas:
Páncreas: porciones, localización topográfica, relaciones, vascularización e inervación



Caso clínico 66

Mujer de 58 años que acude al servicio de urgencias por presentar dolor en epigastrio y vómito de 12 horas de evolución. El dolor apareció de forma repentina tras la ingestión de una comida copiosa. La paciente niega el consumo de alcohol, medicamentos o drogas. En la exploración física presentó frecuencia cardíaca de 110 latidos por minuto y resistencia abdominal leve, sin datos de irritación peritoneal. Se solicitó biometría hemática que muestra una elevación de la cuenta de leucocitos ($16\,500/\text{mm}^3$). También se requirió la determinación en suero de amilasa y lipasa pancreática, las cuales se encontraron elevadas. Se realizó una tomografía computarizada (TC) y una angiografía del tronco celíaco. Con base en los resultados se estableció el diagnóstico de pancreatitis aguda.

Busca los audios en el sitio web www

COMPETENCIAS

Explicar la importancia de los límites anatómicos de la región epigástrica y las estructuras contenidas en ésta.

PREGUNTAS

1. ¿Qué otras estructuras se encuentran ubicadas en la región donde se localiza el dolor de la paciente?
 - a. Yeyuno
 - b. Íleon
 - c. Colon ascendente
 - d. Riñón
 - e. Píloro
2. ¿En qué nivel vertebral se encuentra la imagen de la **figura 66-1**?
 - a. T10
 - b. L1
 - c. L3
 - d. L5
3. ¿Cuál podría ser una estructura afectada por ser una relación posterior al cuello del páncreas?
 - a. Arteria mesentérica superior
 - b. Vena porta
 - c. Primera porción del duodeno

EVOLUCIÓN CLÍNICA

La paciente es tratada con medicamentos, pero dos semanas después reingresa por dolor abdominal y fiebre. Se realiza una TC

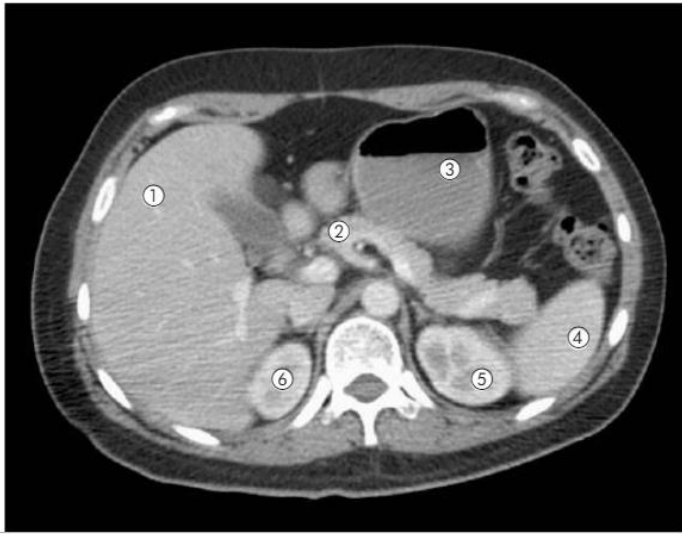


Figura 66-1. Tomografía computarizada de abdomen

1. Hígado.
2. Páncreas.
3. Estómago.
4. Bazo.
5. Riñón izquierdo.
6. Riñón derecho.

de abdomen donde se visualiza una colección líquida (seudoquist) que compromete al cuello y al cuerpo del páncreas.



RECORDATORIO ANATÓMICO

El páncreas es una glándula retroperitoneal de secreción endocrina y exocrina que se localiza en L1-L2 (plano transpilórico). Su secreción endocrina es la insulina y el glucagón pasa a la sangre. La secreción exocrina se vierte al duodeno a través de los conductos pancreáticos principal y accesorio. Topográficamente se localiza en el epigastrio e hipocondrio izquierdo (**figura 66-2**).

Tiene las siguientes porciones: cabeza, proceso unciforme, cuello, cuerpo y cola. La cabeza queda enmarcada por el duodeno en forma de C; de la parte inferior de la cabeza sale el proceso unciforme, posterior a los vasos mesentéricos superiores; el cuello es anterior a los vasos mesentéricos superiores e inferior al píloro y es una referencia anatómica para la formación de la vena porta por la unión de las venas mesentérica superior y esplénica; el cuerpo se relaciona con los vasos esplénicos y, por último, la cola se introduce en el ligamento esplenorrenal. La cara anterior del páncreas presenta la inserción del mesocolon transverso, mientras que la posterior se relaciona con la vena cava inferior, los pilares del diafragma, la vena esplénica, la vena renal izquierda, el riñón izquierdo y la aorta abdominal.

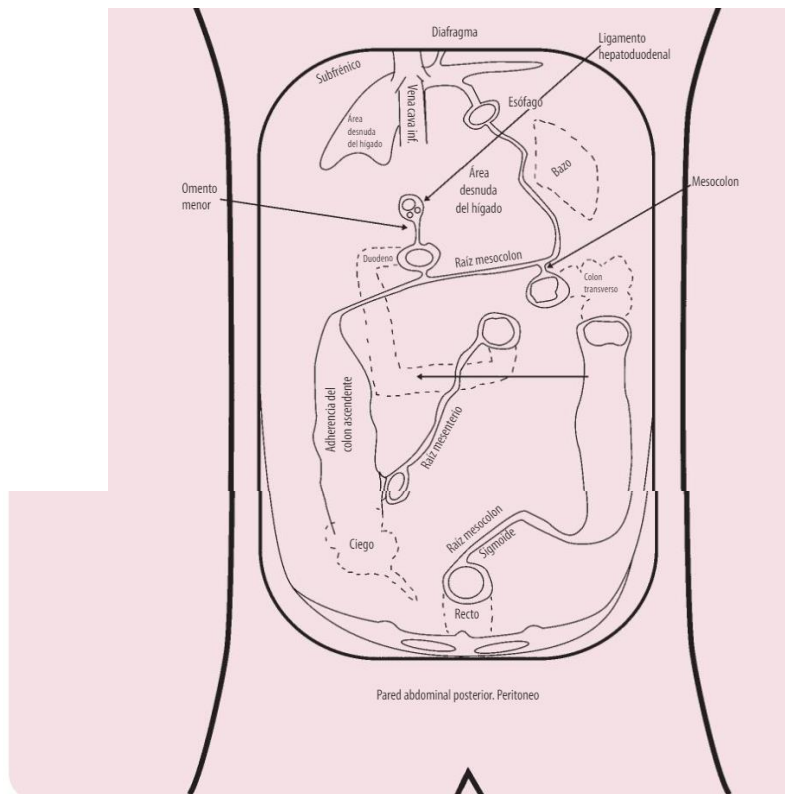


Figura 66-2. Pared abdominal posterior

El conducto pancreático principal suele ser más largo y mayor que el accesorio. Se inicia por la confluencia de pequeños ductos en la cola del páncreas que se dirigen hacia la cabeza a través del cuerpo. El conducto principal, normalmente, se une al colédoco y forman la llamada ampolla hepatopancreática (de Vater), la cual se abre en la cara posteromedial de la segunda porción del duodeno en la papila duodenal mayor. Ocasionalmente existe un conducto accesorio que se origina del proceso unciforme (gancho) y drena directamente en la segunda porción del duodeno en la llamada papila duodenal menor, por arriba de la desembocadura del conducto principal.

El páncreas es irrigado por ramas de la arteria esplénica, pancreáticas de la arteria gastroduodenal y mesentérica superior. El drenaje venoso ocurre por las ramas pancreáticas, que son afluentes de la vena esplénica y mesentérica superior, las cuales se integran en la vena porta.

La innervación del sistema nervioso autónomo del páncreas procede del plexo celíaco y mesentérico superior.

PARA RECORDAR

El páncreas es una glándula de secreción exocrina y endocrina que se localiza en el epigastrio, adosada a la pared abdominal posterior (retroperitoneal). Su secreción exocrina es vertida a la segunda porción del duodeno y la secreción endocrina al torrente sanguíneo para la regulación de la glucemia.



BIBLIOGRAFÍA

- Agur MR, Dalley F. Grant. Atlas de anatomía. 11a ed. Buenos Aires: Editorial Médica Panamericana; 2006. p. 113-128.
- Drake RL, Vogl WA, Mitchell AW. Gray's Anatomy for students. 2nd ed. UK: Churchill Livingstone-Elsevier; 2010. p. 316-347.
- Moore KL, Dalley AF, Agur AMR. Clinically oriented anatomy. 6th ed. Baltimore: Lippincott Williams & Wilkins; 2010. p. 263-290.
- Wu BU, Conwell DL. Update in acute pancreatitis. *Curr Gastroenterol Rep* 2010; 12(2): 83-89.

Colecistolitiasis

Estructuras anatómicas:

Vesícula biliar (localización topográfica, relaciones anatómicas, irrigación e innervación) y conducto cístico y colédoco



Caso clínico 68

Mujer de 42 años de edad, obesidad grado 1, con índice de masa corporal (IMC) de 32 y antecedente de diabetes mellitus tipo 2, tratada desde hace tres años. Datos ginecoobstétricos de relevancia: cuatro partos. Acude a consulta de urgencias por presentar, desde hace aproximadamente tres horas, dolor intenso en hipocondrio derecho con irradiación hacia la escápula derecha, náusea y vómito. En la exploración física se presenta diaforética, con agravamiento del dolor o paro inspiratorio a la palpación subcostal profunda durante la inspiración (signo de Murphy positivo). Se solicita ecografía de vesícula biliar y

vías biliares, así como pruebas de laboratorio que mostraron elevación de las transaminasas. En la ecografía se reportan dos cálculos de, aproximadamente, 20 y 25 mm en la bolsa de Hartmann de la vesícula biliar.



DEFINICIONES

Índice de masa corporal (IMC). Es una medida de asociación entre el peso y la estatura de un individuo. Se utiliza para valorar el estado nutricional de un individuo, de acuerdo con los valores propuestos por la Organización Mundial de la Salud.

Diaforesis. Sudoración excesiva.

Transaminasas. Conjunto de enzimas del grupo de las transferasas, pues transfieren grupos amino de un metabolito a otro, generalmente aminoácidos. Las principales que se encuentran en la sangre son las hepáticas AST y ALT, y se utilizan para detectar diversas patologías del hígado, entre ellas, procesos obstructivos de las vías biliares.



PREGUNTAS

1. *¿En qué porción de la vesícula biliar se encuentra la bolsa de Hartmann?*
 - a. Fondo
 - b. Cuerpo
 - c. Cuello
2. *¿Qué porción de la vesícula puede sobresalir por el borde hepático inferior y, por lo tanto, puede ser palpada y despertar dolor en la paciente?*
 - a. Fondo
 - b. Cuerpo
 - c. Cuello
3. *¿Cuál es la porción del duodeno en donde desemboca el conducto colédoco?*
 - a. Superior
 - b. Descendente
 - c. Inferior
 - d. Ascendente
5. *La vesícula biliar se encuentra en el hipocondrio derecho. ¿Qué referencias imaginarias son utilizadas para delimitar la zona?*
 - a. Planos subcostal e intertubercular
 - b. Planos subcostal y medio clavicular izquierdo
 - c. Planos medio clavicular derecho e izquierdo
 - d. Planos subcostal y medio clavicular derecho



RECORDATORIO ANATÓMICO

La vesícula biliar, la cual mide de 7 a 10 cm de largo y puede contener hasta 50 mL de bilis, tiene forma de pera y se encuentra adosada por peritoneo a la fosa localizada en la cara visceral del hígado (fosa cística), entre los lóbulos hepáticos derecho y cuadrado. Su proyección superficial en el abdomen corresponde al hipocondrio derecho. Se localiza a nivel de la línea medioclavicular en relación con el borde inferior de la costilla 9. La desembocadura del conducto colédoco se localiza, aproximadamente, a nivel de L2.

Para su estudio se divide en un fondo, cuerpo y cuello. El fondo corresponde a la escotadura cística del hígado, la cual rebasa y se pone en contacto con la pared anterior del abdomen, a nivel del décimo cartílago costal derecho. El cuerpo se encuentra unido a la cara inferior del hígado por su cara superior, y por su cara inferior, con el duodeno, el colon ascendente o el riñón derecho. El cuello es la parte más estrecha de la vesícula biliar, y está en relación con la rama derecha de la vena porta y por debajo descansa sobre la primera porción del duodeno; en el cuello se ubica una zona bulbosa conocida con el nombre de bolsa de Hartmann, lugar donde se pueden alojar los cálculos (**figura 68-1**).

La vesícula biliar recibe su irrigación de la arteria cística, rama de la arteria hepática derecha (más frecuentemente, aunque hay muchas variantes). Una referencia quirúrgica importante es que la arteria cística puede encontrarse en el triángulo cistohepático (o de Calot), formado entre el conducto hepático común, el conducto cístico y la cara visceral del hígado. Las venas que drenan la sangre de la vesícula biliar van a la vena porta. Una parte de los linfáticos va al ganglio cístico y la otra, a los ganglios del surco transversal. Los nervios, emanados del plexo celiaco, acompañan a la arteria cística y constituyen verdaderos plexos en el espesor de la vesícula.

El contenido de la vesícula es drenado por el conducto cístico (3-4 cm de longitud), el cual se une con el conducto hepático común para formar el conducto colédoco; éste, a su vez, se une con el conducto pancreático principal para drenar en la porción descendente del duodeno en la papila duodenal mayor. Esta relación del conducto colédoco y pancreático resulta clínicamente muy relevante, puesto que alguna obstrucción del conducto colédoco podría evitar el vaciamiento del conducto pancreático y causar pancreatitis (que pone en riesgo la vida del paciente), o bien, alguna obstrucción secundaria a un problema en la cabeza del páncreas podría cursar con ictericia por afectar al conducto colédoco.

PARA RECORDAR

- Los conductos hepáticos drenan la bilis producida en el hígado y almacenada en la vesícula biliar. El conducto cístico se fusiona con el hepático común y forma el colédoco. La relación del conducto colédoco y pancreático en su desembocadura resulta clínicamente muy relevante, puesto que alguna obstrucción del conducto colédoco podría evitar el vaciamiento del conducto pancreático y causar pancreatitis o alguna obstrucción secundaria a un problema en la cabeza del páncreas, la cual podría cursar con ictericia.

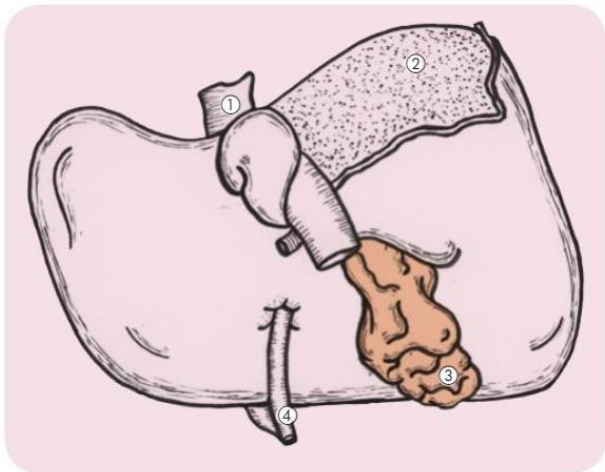


Figura 68-1. Localización de la vesícula biliar en la cara visceral del hígado

1. Vena cava inferior.
2. Zona desnuda del hígado.
3. Vesícula biliar.
4. Ligamento redondo.



BIBLIOGRAFÍA

- Agur MR, Dalley F. Grant. Atlas de anatomía. 11a ed. Buenos Aires: Editorial Médica Panamericana; 2006. p. 148-151.
- Drake RL, Vogl WA, Mitchell AW. Gray's Anatomy for students. 2nd ed. UK: Churchill Livingstone-Elsevier; 2010. p. 316-347.
- Moore KL, Dalley AF, Agur AMR. Clinically oriented anatomy. 6th ed. Baltimore: Lippincott Williams & Wilkins; 2010. p. 263-290.

Se adjuntan las justificaciones de las respuestas de acuerdo a los autores del texto utilizado.

Pancreatitis Aguda

1. (e) Píloro. En el epigastrio se localiza el píloro, el cuello del páncreas, el tronco celíaco, la arteria mesentérica superior, el hígado y una parte del estómago. El colon ascendente se encuentra en el flanco derecho. Los riñones son órganos retroperitoneales que se encuentran adosados a la pared posterior del abdomen, en los flancos, y son protegidos parcialmente por las costillas más bajas.

2. (b) L1. En este nivel se encuentra el origen del tronco celíaco (visible en la imagen). Lateralmente se aprecian ambos riñones y la porción más baja del bazo en el hipocondrio izquierdo. En T10 se encuentra el agujero de la vena cava inferior en el diafragma; en L3 es posible identificar el origen de la arteria mesentérica inferior; y a nivel de L5 se localiza la formación de la vena cava inferior.

3. (b) Vena porta. Esta vena se forma a nivel de L1, posterior al cuello del páncreas, por la confluencia de las venas mesentérica superior y esplénica. La arteria mesentérica superior se localiza inferior al cuello del páncreas, separa la cabeza del gancho del páncreas y cruza por la cara anterior de la tercera porción del duodeno. La primera porción del duodeno se encuentra superior a la cabeza del páncreas y anterior a la vena porta, al conducto colédoco y a la arteria hepática.

Colecistolitiasis

1. (c) Cuello. Los cálculos pueden alojarse en la bolsa de Hartmann, que es una zona bulbosa en el cuello de la vesícula. Cuando el cálculo ocupa esta zona, la vesícula no se puede vaciar con facilidad y la contracción de la pared produce dolor intenso.

2. (a) Fondo. El fondo de la vesícula en ocasiones puede sobresalir por debajo del reborde hepático. En un proceso inflamatorio agudo, esta parte de la vesícula biliar puede ocasionar agravamiento del dolor o cortar la inspiración a la palpación subcostal profunda, lo que se conoce como signo de Murphy positivo.

3. (b) C3-C5. Cuando la vesícula se inflama (colecistitis), afecta al peritoneo parietal del diafragma. El dolor puede no limitarse al hipocondrio derecho y ser referido en el hombro derecho, debido a que los nervios procedentes de los segmentos medulares de C3 a C5, los cuales inervan el peritoneo del diafragma, también distribuyen sus nervios en la piel del hombro. En este caso, una región somática sensitiva con escasa sensibilidad (diafragma) queda referida a otra región somática sensitiva de alta sensibilidad (dermatomas).

4. (b) Porción descendente. En esta paciente la vía biliar se encuentra obstruida por el cálculo impactado en el cuello de la vesícula biliar. El conducto cístico procedente de la vesícula biliar se une al conducto hepático común para formar el conducto colédoco, el cual a su vez se liga al conducto pancreático principal, para desembocar en la porción descendente del duodeno en la papila duodenal mayor.

5. (d) Planos subcostal y medioclavicular derecho. Para su estudio, el abdomen se divide en cuadrantes por medio de líneas imaginarias. Dos líneas medioclaviculares, derecha e izquierda, y dos líneas transversales, una superior y otra inferior. El plano horizontal superior, plano subcostal, pasa a nivel del borde inferior del cartílago costal de la décima costilla y en la parte posterior, por el cuerpo de la vértebra L3. Sin embargo, en ocasiones para este mismo plano horizontal superior se utiliza el plano transpilórico, trazado en el punto medio entre la escotadura yugular y la sínfisis del pubis o en el punto medio entre el ombligo y el extremo del cuerpo del esternón, y que en la parte posterior pasa por el borde inferior de L1. El plano horizontal inferior, plano intertubercular, pasa por las tuberosidades de las crestas ilíacas, que se palpan 5 cm detrás de las espinas ilíacas superiores, y por la parte superior del cuerpo de la vértebra L5.

Referencia Bibliográfica

- Guzmán López, S. y Elizondo-Omaña, R. (2018). *Anatomía Humana en Casos Clínicos Aprendizaje centrado en el razonamiento clínico*. Médica Panamericana.

Anexo VII

Se muestran a continuación imágenes y cuadros tomados de diferentes libros de texto que serán utilizados con fines educativos en el curso de Anatomía Humana (Ver las referencias bibliográficas al final del documento).

Libro de Eduardo Pró, Anatomía Clínica

Abdomen

623

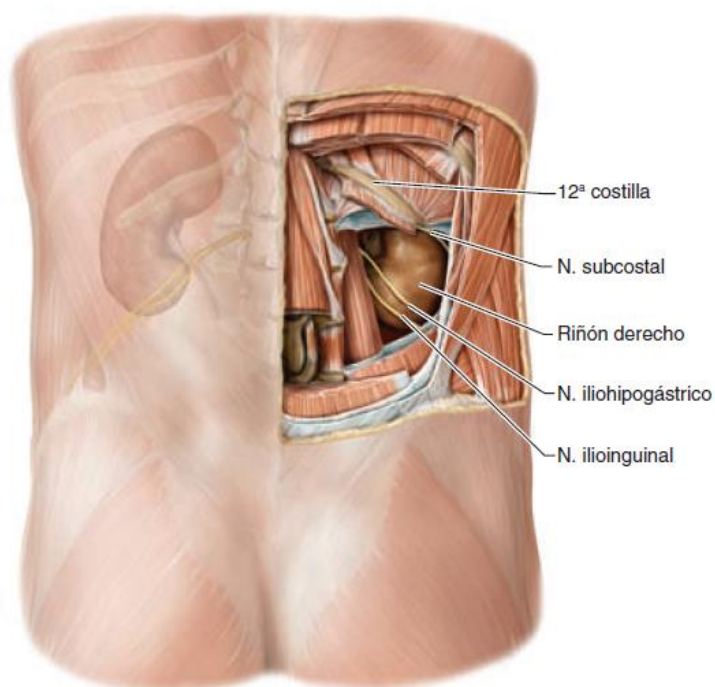


Fig. 6-84. Vista posterior de los riñones y sus respectivas relaciones.

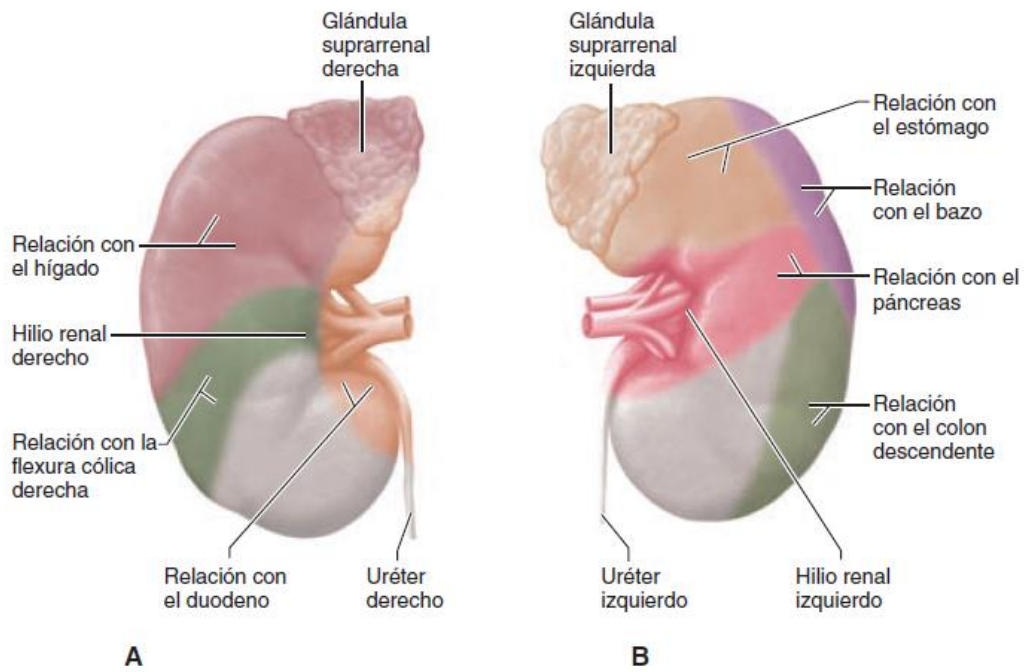


Fig. 6-85. Relaciones anteriores de los riñones y de las glándulas suprarrenales con las vísceras vecinas. El área gris corresponde a la relación con las asas del intestino delgado. **A.** Riñón derecho visto por su cara anterior. **B.** Riñón izquierdo visto por su cara anterior.

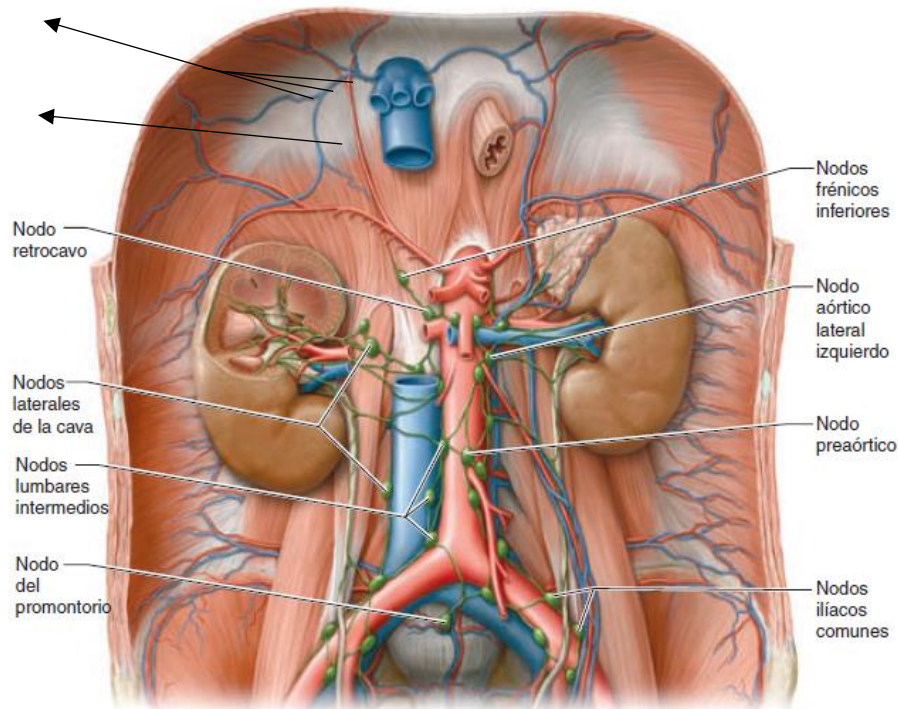


Fig. 6-89. Drenaje linfático del retroperitoneo.

El uréter mide de 30 a 35 cm de largo en el adulto. El uréter izquierdo es algo más largo, 15 a 20 mm. Su diámetro en el ser vivo y en estado normal no sobrepasa los 6 a 8 mm, pero puede distenderse mucho por encima de un obstáculo.

Anomalías congénitas de los riñones y los uréteres

Un 0,1% de la población mundial sólo tiene un riñón: agenesia renal unilateral. Se trata de una malformación congénita que puede pasar inadvertida porque el riñón existente experimenta una hipertrofia compensadora. Suele descubrirse de forma casual durante la infancia o la adolescencia.

La duplicación de la pelvis renal o de los uréteres es frecuente. Estas anomalías se deben a la división del divertículo metanéfrico (yema ureteral), el primordio de la pelvis renal y el uréter. El grado de duplicación ureteral depende de lo completa que sea la división embrionaria del divertículo metanéfrico. La pelvis renal bifida y el uréter bifido pueden ser unilaterales o bilaterales pero no es frecuente que desemboquen separados en la vejiga urinaria. La división incompleta del divertículo metanéfrico deriva en un uréter duplicado. La división completa del divertículo metanéfrico da origen a un riñón supernumerario.

La ubicación del uréter, al salir del riñón, por detrás de la vena cava inferior es una anomalía infrecuente. Se la conoce con el nombre de uréter retrocavo.

En la pelvis en desarrollo, los riñones están muy cercanos. Cada 600 fetos, en uno se fusionan los polos inferiores de los riñones, rara vez los superiores formando un riñón en herradura. Este riñón, con forma de U, suele situarse a nivel de las vértebras lumbares 3ª, 4ª y 5ª debido a que la raíz de la arteria mesentérica inferior impidió la reubicación normal de los riñones. El riñón en herradura se asocia con otras anomalías del riñón y de la pelvis renal que obstruyen el uréter y es causa de hipertensión arterial.

Un riñón pélvico ectópico es aquel riñón embrionario, unilateral o bilateral, que no consigue entrar en el abdomen. Si bien es infrecuente, es necesario diferenciarlo de un tumor pélvico y evitar su extirpación. En las mujeres, un riñón pélvico puede lesionarse o provocar una obstrucción durante el parto. La vascularización de los riñones ectópicos pélvicos proviene de la bifurcación aórtica o de una arteria íliaca común.

Cálculos renales y ureterales

Los cálculos (litiasis) son formaciones de sales de ácidos orgánicos o inorgánicos, bacterias, tofos, u otros materiales (calcio, fósforo, ácido úrico en una matriz orgánica). Son más frecuentes en hombres que en mujeres y la edad de aparición es entre los 20 y los 60 años. Pueden formarse y localizarse en cualquier parte del sistema urinario (cálculos renales, uréteres o vejiga urinaria). Se relacionan con un estilo de vida sedentario. El cálculo renal

se genera en los cálculos renales y se dirigen desde el riñón hacia la pelvis renal y desde allí al uréter. Cuando la orina está saturada de sales, pueden precipitar debido a pequeñas variaciones del pH. Si el cálculo presenta filos o puntas o bien es más grande que la luz normal del uréter (mayor de 3 mm) provoca una distensión excesiva de este conducto muscular. El cálculo produce un dolor intermitente pero intenso: el cólico ureteral, a medida que las ondas peristálticas de contracción lo fuerzan a avanzar por el uréter. Los cálculos en la vejiga urinaria producen mucha irritación, dolor y malestar. El cálculo puede obstruir de manera completa o intermitente el flujo urinario. En función del nivel de la obstrucción, el dolor puede referirse en las regiones lumbar, inguinal o bien en los genitales externos (en particular a nivel del testículo); estas áreas cutáneas están inervadas por los nervios espinales que nacen de los segmentos medulares que inervan el uréter: T11, T12, L1 y L2. El dolor pasa inferoanteriormente a medida que el cálculo avanza por el uréter. El dolor puede alcanzar la zona proximal de la cara anterior del muslo por una proyección a través del nervio genitofemoral (L1 y L2), el escroto en los hombres y los labios mayores en las mujeres. Las manifestaciones clínicas que acompañan al intenso dolor son náuseas, vómitos, calambres y diarrea, y una respuesta simpática generalizada que puede quedar enmascarada por los síntomas específicos. Debe descartarse infección porque

algunas especies bacterianas se asocian con frecuencia a litiasis de las vías urinarias. Las complicaciones de los cálculos en las vías urinarias son infección, obstrucción y a partir de ella insuficiencia renal. Los cálculos ureterales pueden observarse mediante el empleo de un nefroscopio y, a través de él, por otro canal de trabajo eliminarlo introduciendo un instrumento mediante una pequeña incisión. Para eliminar los cálculos más grandes o los cálculos renales se realiza otra técnica denominada litotricia extracorpórea que consiste en generar ondas de choque a través del cuerpo que rompe en fragmentos más pequeños a los cálculos y de esa manera son eliminados con la orina.

Cálculos ureterales

La **incidencia** de la **litiasis renal y ureteral** es de aproximadamente un **3-5%**. Se presenta con mayor frecuencia entre los **20 y 50 años** y predomina en los **hombres** en relación **3:1** con las mujeres. Las ocupaciones **sedentarias**, la **ingesta elevada** de **proteínas animales (purinas)**, **calcio** y **oxalatos** se consideran **factores de riesgo** para el desarrollo de estos cálculos. La mayor ingesta de **agua** por el contrario **disminuye su incidencia**.

La migración de uno de estos cálculos genera lo que se denomina **cólico renal**: dolor lumbar y en flanco paroxístico e intenso, de tipo visceral, generado por la disten-

sión del uréter secundaria a la obstrucción del uréter o al pasaje de un cálculo. El dolor está acompañado frecuentemente por náuseas y vómitos, puede haber hematuria, disuria o urgencia miccional; en estos casos se debe realizar el diagnóstico diferencial con una infección urinaria.

Libro Moore, Anatomía con Orientación Clínica

Los testículos no descienden en un 3 % de los nacidos a término y en el 30 % de los prematuros (Moore, Persaud y Torchia, 2012). Cerca del 95 % de los casos de falta de descenso testicular son unilaterales. Cuando un testículo no ha descendido o no es retraíble (puede hacerse descender), el trastorno se conoce como *criptorquidia* (del griego *orchis*, testículo + *kryptos*, oculto). El *testículo no descendido* suele localizarse en algún punto del recorrido de descenso prenatal normal, habitualmente en el conducto inguinal. La importancia de la criptorquidia radica en que aumenta mucho el riesgo de aparición de neoplasias en el testículo no descendido, lo que resulta especialmente problemático debido a que no es palpable y a que no suele detectarse hasta que el cáncer está avanzado.

Hernia supravesical externa



La *hernia supravesical externa* sale de la cavidad peritoneal a través de la fosa supravesical (v. fig. 2-13). La hernia tiene una localización medial a la de una hernia inguinal directa (v. cuadro azul «Hernias inguinales», p. 212). Durante la reparación de esta infrecuente modalidad de hernia, hay peligro de lesionar el nervio iliohipogástrico.

CORDÓN ESPERMÁTICO, ESCROTO Y TESTÍCULO

Hernias inguinales



La mayoría de las hernias abdominales tienen lugar en la región inguinal. Las hernias inguinales suponen el 75 % de las hernias abdominales. Se producen en ambos sexos, pero la mayor parte de éstas (un 86 %) tiene lugar en varones, debido al paso del cordón espermático por el *conducto inguinal*.

Una *hernia inguinal* es una protrusión del peritoneo parietal y de vísceras, como el intestino delgado, a través de un orificio normal o anormal de la cavidad de la cual forman parte. La mayoría de hernias inguinales son reductibles, lo que significa que pueden volver a su localización normal en la cavidad peritoneal mediante una manipulación adecuada. Hay dos categorías principales de hernia inguinal: las *hernias inguinales indirectas y directas*; más de dos terceras partes son hernias indirectas. Las características de las hernias inguinales directas e indirectas se detallan e ilustran en la *tabla C2-1*, y la anatomía relacionada con ellas se ilustra en la *figura C2-3 A a C*.

Normalmente, la mayor parte del proceso vaginal se oblitera antes del nacimiento, excepto su parte distal, que forma la túnica vaginal del testículo (v. *tabla 2-6*). La porción peritoneal del saco herniario de una hernia inguinal indirecta está formada por el proceso vaginal persistente. Cuando persiste el tallo completo del proceso vaginal, la hernia se extiende en el escroto superiormente a los testículos, formando una hernia inguinal indirecta completa (*tabla C2-1*).

El *anillo inguinal superficial* puede palparse superolateral al tubérculo del pubis invaginando la piel de la porción superior del escroto con el dedo índice (*fig. C2-3 D*). El dedo del examinador sigue el cordón espermático superolateralmente hacia el anillo inguinal superficial. Si el anillo está dilatado, puede admitir la entrada del dedo sin dolor. En caso de que haya una hernia, cuando se solicita al paciente que tosa se nota una presión súbita en la punta o la yema del dedo del examinador (Swartz, 2009). Sin embargo, como los dos tipos de hernias inguinales salen por el anillo inguinal superficial, la palpación de una presión en esa localización no permite diferenciar entre ambos tipos.

Si se coloca la cara palmar del dedo contra la pared anterior del abdomen, puede percibirse el *anillo inguinal profundo* como una depresión cutánea superior al ligamento inguinal, 2-4 cm superolateral al tubérculo del pubis. Cuando el paciente tose, la detección de una presión contra el dedo con que se explora y una masa en la zona del anillo profundo sugieren una hernia indirecta.

La palpación de una hernia inguinal directa se realiza colocando el dedo índice, el medio, o ambos, sobre el triángulo inguinal y pidiendo a la persona que tosa o contraiga el abdomen. Si existe una hernia, se nota una presión contra la yema del dedo. El dedo también puede colocarse en el anillo inguinal superficial; si hay una hernia directa, se nota una presión súbita medial al dedo cuando el sujeto tose o comprime el abdomen.

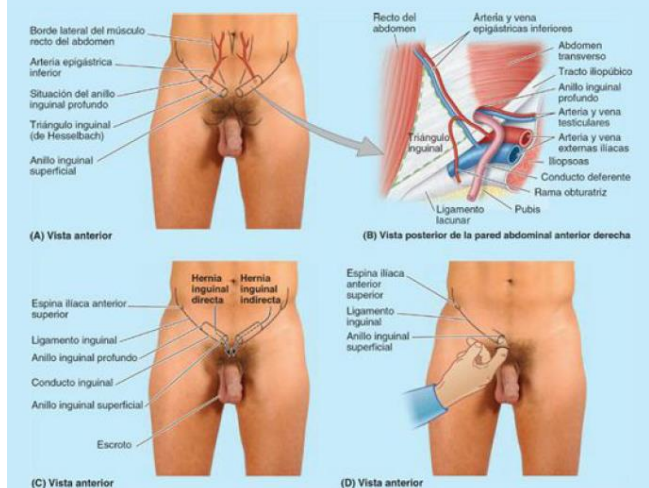
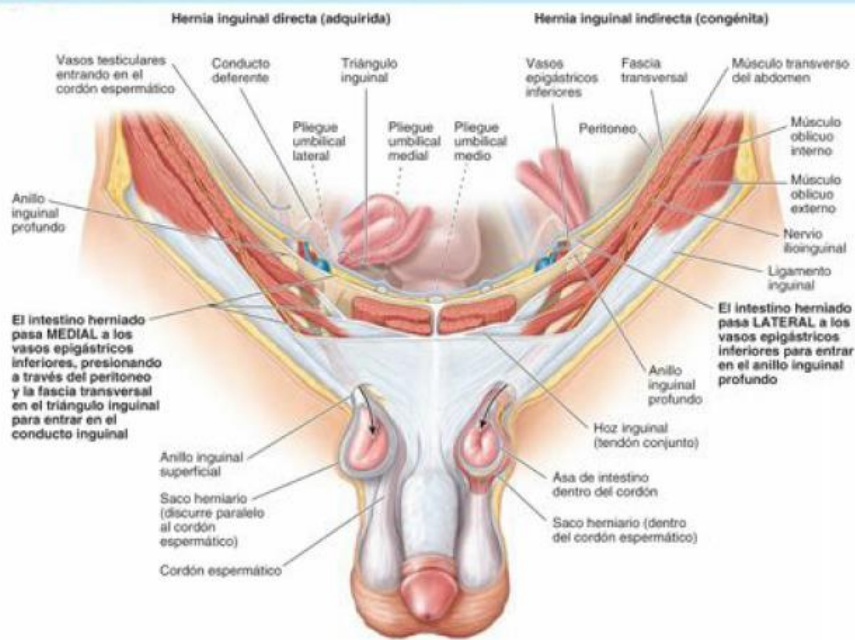


Fig C2-3

Tabla C2-1. CARACTERÍSTICAS DE LAS HERNIAS INGUINALES



Hidrocele del cordón espermático, del testículo o de ambos



La presencia de exceso de líquido en un *proceso vaginal persistente* es un *hidrocele*. Esta anomalía congénita puede asociarse a una hernia inguinal indirecta. La acumulación de líquido seroso procede de la secreción de una cantidad anormal de líquido seroso por parte de la hoja visceral de la túnica vaginal. El tamaño del hidrocele depende de cuánto proceso vaginal persista.

El *hidrocele testicular* está limitado al escroto y distiende la túnica vaginal (fig. C2-4 A). El *hidrocele del cordón* está limitado al cordón espermático y distiende la porción persistente del tallo del proceso vaginal (fig. C2-4 B). Un hidrocele congénito del cordón y el testículo puede comunicarse con la cavidad peritoneal.

Para detectar un hidrocele se utiliza la *transiluminación*, un procedimiento en el cual se aplica una luz intensa en un lado de la tumefacción escrotal, con la habitación oscurecida. La transmisión de la luz en forma de resplandor rojo indica un exceso de líquido seroso en el escroto. Los niños recién nacidos suelen tener líquido peritoneal residual en la túnica vaginal; sin embargo, normalmente este líquido se reabsorbe durante el primer año de vida. Ciertos procesos patológicos, como una lesión y/o inflamación del epidídimo, también pueden producir un hidrocele en los adultos.

Hematocele testicular



Un *hematocele testicular* es una acumulación de sangre en la cavidad de la túnica vaginal debido, por ejemplo, a la rotura de ramas de la arteria testicular por traumatismos testiculares (fig. C2-4 C). El traumatismo puede provocar un *hematoma* (acumulación de sangre, normalmente coagulada, en cualquier localización extravascular) escrotal, del testículo o de ambas estructuras. La sangre no permite la transiluminación; por lo tanto, con esta técnica puede diferenciarse entre un hematoma o hematocele y un hidrocele. El hematocele testicular puede asociarse con un *hematocele escrotal*, debido al derrame de sangre en los tejidos escrotales.

Espermatocele y quiste epididimario



Un *espermatocele* es un quiste de retención (acumulación de líquido) en el epidídimo (fig. C2-5 A), generalmente cerca de su cabeza. Los espermatoceles contienen un líquido lechoso y suelen ser asintomáticos. Un *quiste epididimario* es una acumulación de líquido en cualquier punto del epidídimo (fig. C2-5 B).

Varicocele



El *plexo venoso pampiniforme* puede volverse varicoso (dilatado) y tortuoso, produciendo un *varicocele*, que normalmente sólo es visible cuando el varón está de pie o comprime la prensa abdominal. El aumento de tamaño suele desaparecer cuando la persona se tumba, sobre todo si se eleva el escroto en decúbito supino, de forma que la gravedad puede vaciar las venas. La palpación de un varicocele puede compararse a la sensación que daría una bolsa de gusanos. Los varicoceles pueden deberse a defectos en las válvulas de la vena testicular, pero los problemas en el riñón o la vena renal también pueden distender las venas pampiniformes. El varicocele aparece sobre todo en el lado izquierdo, probablemente debido a que el ángulo agudo que forma la vena testicular derecha al desembocar en la VCI es más favorable al flujo que el ángulo de casi 90° que forma la vena testicular izquierda en su desembocadura, lo que la hace más susceptible a la obstrucción o a la inversión del flujo.

Torsión del cordón espermático



La *torsión del cordón espermático* es una urgencia quirúrgica, ya que puede provocar necrosis (muerte patológica) del testículo. La torsión obstruye el drenaje venoso, produce edema y hemorragia, y finalmente obstrucción arterial. La torsión suele tener lugar justo por encima del polo superior del testículo (fig. C2-4 D). Para evitar las recurrencias o que ocurra en el lado contralateral, lo que es probable, se fijan quirúrgicamente ambos testículos al tabique escrotal.

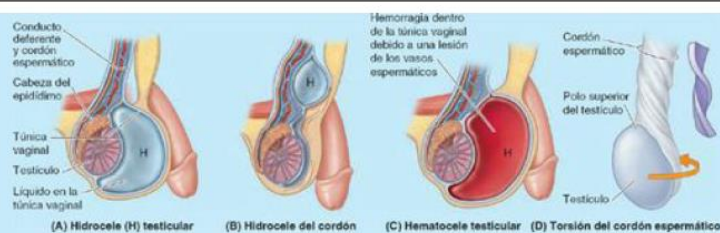


FIGURA C2-4.

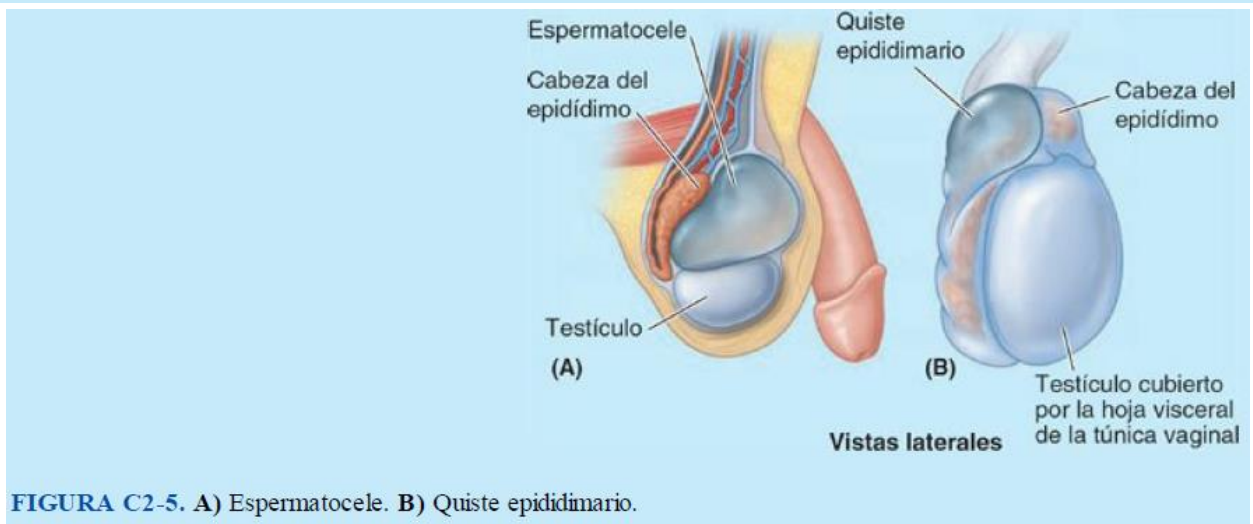


FIGURA C2-5. A) Espermatocele. B) Quiste epididimario.

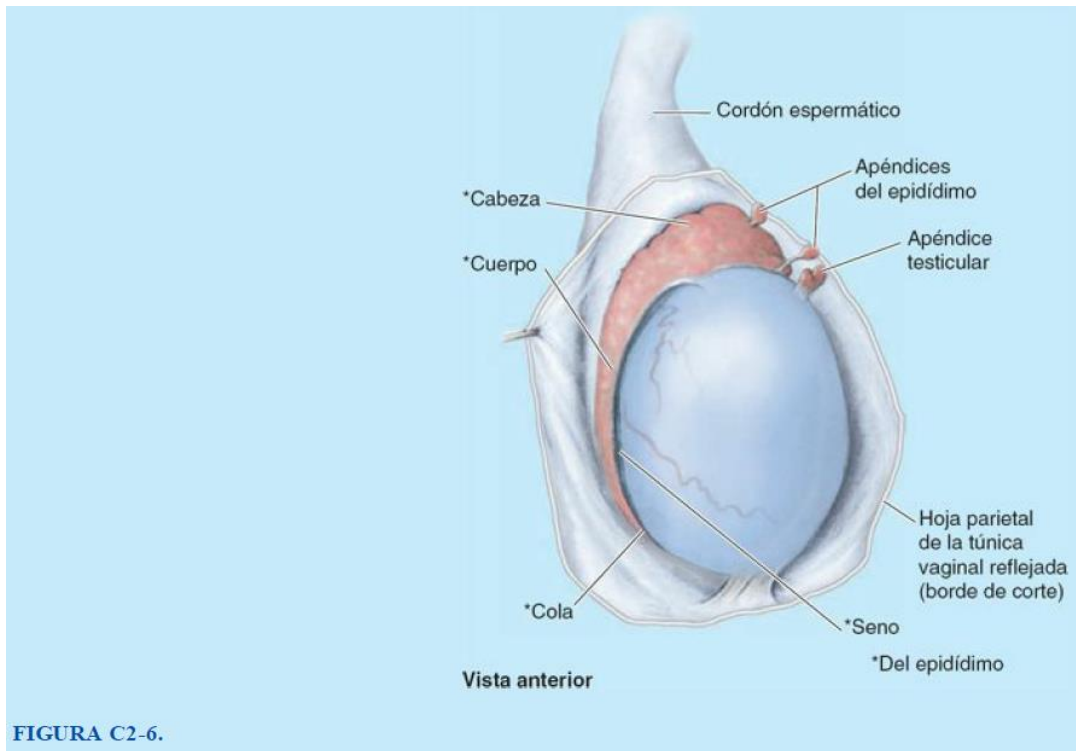


FIGURA C2-6.

Cáncer testicular y escrotal



Las metástasis linfáticas son habituales en todos los tumores testiculares, por lo que el conocimiento del drenaje linfático es útil para su tratamiento (Kumar *et al.*, 2009). Dado que los testículos descienden desde la pared abdominal posterior al interior del escroto durante el desarrollo fetal, no tienen el mismo drenaje linfático que el escroto, que es una evaginación de la piel anterolateral del abdomen (v. fig. 2-15). En consecuencia:

- El *cáncer de testículo* metastatiza inicialmente hacia los *nódulos linfáticos lumbares* retroperitoneales, que se encuentran justo inferiores a las venas renales. La diseminación posterior puede dirigirse a los *nódulos mediastínicos* y *supraclaviculares*.
- El *cáncer de escroto* metastatiza hacia los *nódulos linfáticos inguinales superficiales*, que se encuentran en el tejido subcutáneo inferior al ligamento inguinal y a lo largo de la porción terminal de la vena safena magna.

Las metástasis del cáncer testicular también pueden aparecer por diseminación hematógena de las células cancerosas (a través de la sangre) en los pulmones, el hígado, el cerebro y los huesos.

RIÑONES, URÉTERES Y GLÁNDULAS SUPRARRENALES

Palpación de los riñones

A menudo, los riñones no son palpables. En los adultos delgados, el polo inferior del riñón derecho puede palparse mediante exploración bimanual como una masa firme, lisa, algo redondeada, que desciende durante la inspiración. El riñón derecho puede palparse porque se encuentra 1-2 cm inferior al izquierdo. Para palpar los riñones hay que presionar en el *flanco* (lado del tronco entre las costillas 11.^a y 12.^a y la cresta ilíaca) anteriormente con una mano a la vez que se efectúa una palpación profunda en el *arco costal* con la otra. El riñón izquierdo no suele ser palpable a no ser que esté aumentado de tamaño o haya sido desplazado inferiormente por una masa retroperitoneal.

Absceso perinéfrico



Las inserciones de la fascia renal determinan la vía de extensión de un *absceso perinéfrico* (pus alrededor del riñón). Por ejemplo, en el hilio renal, la fascia se fija con firmeza a los vasos renales y al uréter, y por lo general impide la diseminación del pus hacia el lado contralateral. Sin embargo, el pus de un absceso (o la sangre de un riñón lesionado) puede abrirse camino hacia la pelvis entre las hojas anterior y posterior de la fascia pélvica, que están unidas laxamente.

Nefroptosis



Como las hojas de la fascia renal no ofrecen resistencia, ya que no se fusionan inferiormente de forma sólida, los riñones demasiado móviles pueden descender más de los 3 cm normales cuando el cuerpo está en posición erecta. Cuando los riñones descienden, las glándulas suprarrenales se mantienen en su sitio, ya que están situadas en un compartimento fascial separado y están firmemente insertadas en el diafragma. La *nefroptosis* (riñón caído) se distingue del *riñón ectópico*

(riñón mal colocado congénitamente) por asociarse un uréter de longitud normal que presenta espirales amplias o se arruga debido a que ha disminuido la distancia hasta la vejiga urinaria. Las arrugas no parecen revestir significación clínica. La tracción de los vasos renales podría provocar síntomas de dolor intermitente en la región renal, que se alivia tumbándose. La falta de soporte inferior de los riñones en la región lumbar es uno de los motivos de que los riñones trasplantados se coloquen en la fosa ilíaca de la pelvis mayor. Otras razones son la disponibilidad de vasos sanguíneos importantes y un acceso adecuado a la vejiga urinaria, que está cerca.

Trasplante renal



El *trasplante renal* es actualmente una intervención consolidada para el tratamiento de casos seleccionados de insuficiencia renal crónica. El riñón puede extraerse del donante sin lesionar la glándula suprarrenal debido al débil tabique de fascia renal que separa a los riñones de esta glándula. El lugar donde se realiza el trasplante renal es la fosa ilíaca de la pelvis mayor. En este lugar el riñón tiene un soporte firme, con lo cual los vasos anastomosados quirúrgicamente no se someten a tracciones. La arteria y la vena renales se unen a la arteria y la vena ilíacas externas, respectivamente; el uréter se sutura a la vejiga urinaria.

Quistes renales



Los quistes renales, únicos o múltiples, son hallazgos frecuentes durante los estudios ecográficos y en la disección de cadáveres. La *enfermedad poliquística renal* del adulto es una causa importante de insuficiencia renal; se hereda como un rasgo autosómico dominante. Los riñones presentan un importante aumento de tamaño y distorsiones de su forma, a causa de los quistes, que pueden alcanzar los 5 cm.

Dolor en la región pararrenal



La estrecha relación entre los riñones y los músculos psoas mayores explica por qué la extensión de las articulaciones coxales puede aumentar el dolor provocado por inflamaciones en las áreas pararrenales. Estos músculos flexionan los muslos en las articulaciones coxales.

Vasos renales accesorios



Durante su «ascenso» hacia su ubicación definitiva, los riñones embrionarios reciben irrigación y drenaje venoso de vasos sucesivamente más superiores. En general, los vasos inferiores degeneran a medida que los superiores se encargan de la irrigación y del drenaje venoso. Si alguno de estos vasos no degenera, se forman *arterias* (v. fig. 2-84) y *venas renales accesorias*. Algunas arterias accesorias («arterias polares») entran/salen de los riñones por los polos. Las variaciones en el número y la posición de estos vasos ocurren en un 30 % de la población.

Anomalías congénitas de los riñones y los uréteres



La presencia de *pelvis renal* y *uréteres bifidos* es bastante frecuente (fig. C2-32 A y B). Estas anomalías se deben a la división del *divertículo metanéfrico* (yema ureteral), el primordio de la pelvis renal y el uréter. El grado de duplicación ureteral depende de lo completa que sea la división embrionaria de la yema ureteral. La pelvis renal bifida y/o el uréter bifido pueden ser unilaterales o bilaterales; sin embargo, no es frecuente que haya desembocaduras separadas en la vejiga urinaria. La división incompleta del divertículo metanéfrico se traduce en un uréter bifido; la división completa tiene como resultado un *riñón supernumerario* (Moore, Persaud y Torchia, 2012).

El *uréter retrocavo* (fig. C2-32 C) es una anomalía infrecuente en la cual el uréter, tras salir del riñón, pasa por detrás de la VCI.

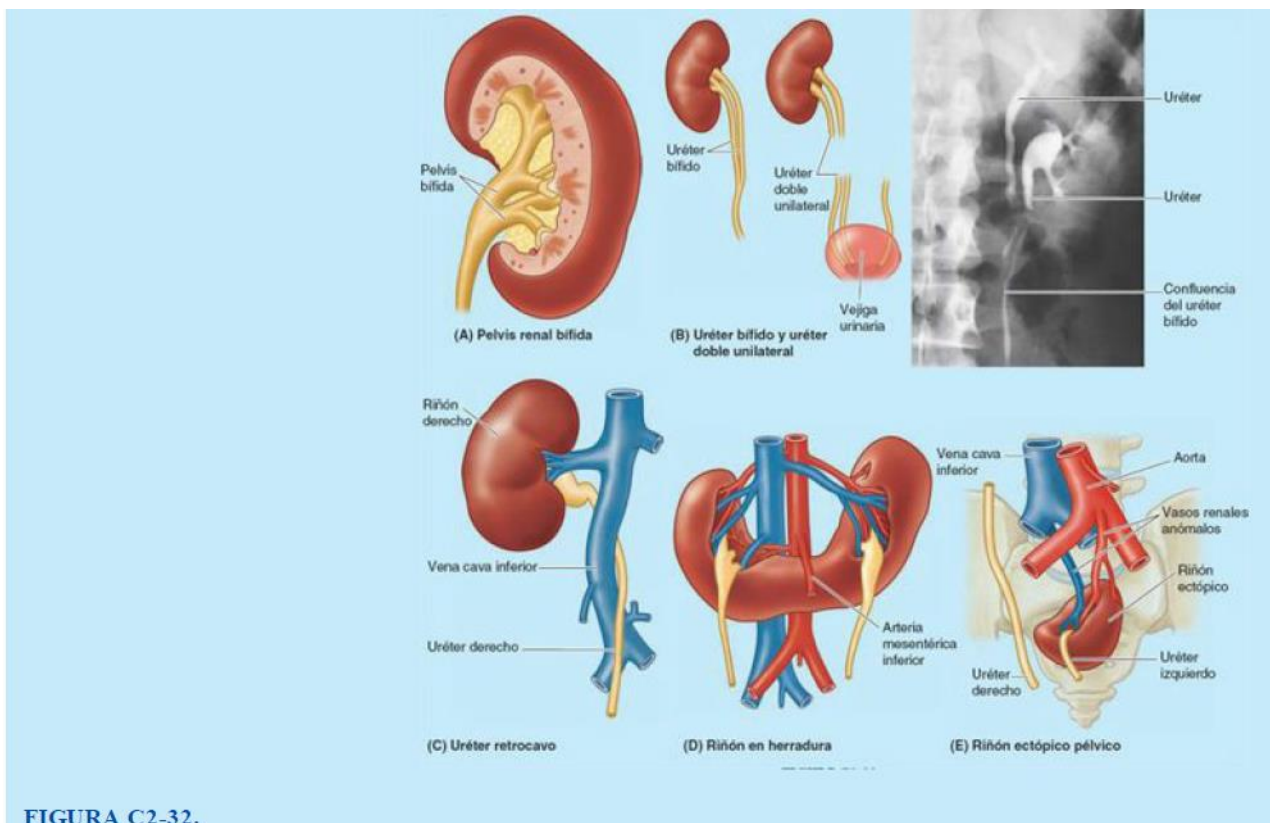


FIGURA C2-32.

En la pelvis embrionaria, los riñones están muy juntos. En 1 de cada 600 fetos, los polos inferiores (excepcionalmente los superiores) se fusionan, formando un *riñón en herradura* (fig. C2-32 D). Este riñón, con forma de U, suele situarse a nivel de las vértebras L3-L5, debido a que la raíz de la AMI impidió la reubicación normal de los riñones. El riñón en herradura no suele provocar síntomas; sin embargo, puede haber anomalías asociadas en el riñón y la pelvis renal que obstruyan el uréter.

En ocasiones, el riñón embrionario, en un lado o en ambos, no consigue entrar en el abdomen y se sitúa anterior al sacro. Aunque es infrecuente, si se tiene en cuenta la posibilidad de un *riñón pélvico ectópico* (fig. C2-32 E) se podrá evitar

confundirlo con un tumor pélvico y extirparlo. En las mujeres, un riñón pélvico también puede resultar lesionado o provocar una obstrucción durante el parto. Los riñones pélvicos suelen recibir su vascularización desde la bifurcación aórtica o desde una arteria iliaca común.

Cálculos renales y ureterales



Los *cálculos* (del latín, guijarro) están formados por sales de ácidos orgánicos o inorgánicos, o por otros materiales. Pueden formarse y situarse en los cálices renales, en los uréteres o en la vejiga urinaria (fig. C2-33). El *cálculo renal* puede pasar desde el riñón hacia la pelvis renal y desde allí al uréter. Si el cálculo es afilado o más grande que la luz normal del uréter (unos 3 mm), provoca una distensión excesiva de este conducto muscular; el *cálculo ureteral* causa un dolor intenso e intermitente, el *cólico ureteral*, a medida que las ondas de contracción lo fuerzan a avanzar por el uréter. El cálculo puede causar una obstrucción completa o intermitente del flujo urinario. Según el nivel de obstrucción, que va cambiando, el dolor puede referirse a las regiones lumbar o inguinal, o a los genitales externos y/o al testículo.

El dolor se refiere hacia áreas cutáneas inervadas por los segmentos medulares y ganglios sensitivos de nervios espinales que también inervan el uréter, sobre todo T11-L2. El dolor pasa inferoanteriormente «desde la fosa lumbar a la ingle» a medida que el cálculo avanza por el uréter. Puede extenderse a la zona proximal de la cara anterior del muslo por una proyección a través del nervio genitofemoral (L1, L2), y al escroto en los hombres y los labios mayores en las mujeres. El dolor, muy intenso, puede acompañarse de fuertes molestias digestivas (náuseas, vómitos, calambres y diarrea) y de una respuesta simpática generalizada que puede enmascarar los síntomas más específicos.

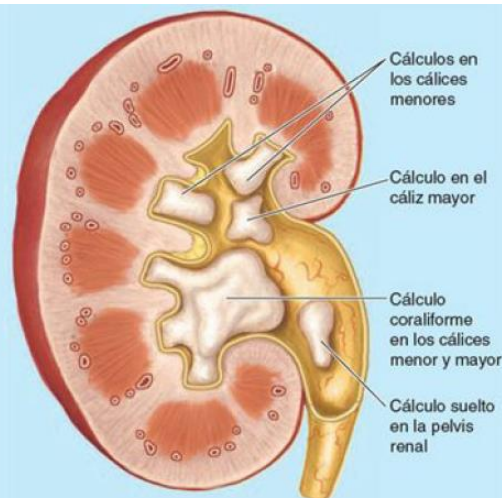


FIGURA C2-33.

Los cálculos ureterales pueden observarse y eliminarse con un *nefroscoPIO*, un instrumento que se introduce por una pequeña incisión. Otra técnica, la *litotricia*, dirige a través del cuerpo una onda de choque que rompe los cálculos en fragmentos que luego se expulsan con la orina.

Puntos fundamentales

VÍSCERAS RETROPERITONEALES Y SU VASCULARIZACIÓN E INERVACIÓN

Riñones. Los órganos urinarios abdominales y las glándulas suprarrenales son estructuras primariamente peritoneales, envueltas de grasa perinéfrica que está separada de la grasa paranéfrica extraperitoneal por una condensación membranosa, la fascia renal. ♦ Son unas estructuras en forma de judía situadas entre los niveles vertebrales T12 y L3, profundos (anteriores) a la 12.^a costilla. ♦ Por su estrecha relación con el diafragma, los riñones se desplazan con sus movimientos. ♦ Las glándulas suprarrenales se localizan superomedialmente a los riñones, pero no están fijadas a ellos. ♦ Los riñones son huecos. El seno renal central está ocupado por los cálices renales y la pelvis renal, arterias segmentarias y venas renales que están rodeadas por grasa perinéfrica. ♦ Las papilas de las pirámides renales, desde donde se excreta la orina, se invaginan en los cálices renales, que las rodean. ♦ Los cálices menores convergen para formar los cálices

mayores, que a su vez convergen para formar la pelvis renal. ♦ Las estructuras vasculares y la pelvis renal salen del riñón por el seno renal en el hilio, que está dirigido medialmente.

Uréteres. Las porciones abdominales de los uréteres descienden por la cara anterior de los músculos psoas desde el vértice de la pelvis renal hasta la línea terminal. ♦ Hay tres zonas donde los uréteres se estrechan, en las cuales pueden alojarse cálculos renales: la unión ureteropélvica, la línea terminal y la pared de la vejiga urinaria. ♦ Las porciones abdominales de los uréteres reciben numerosas ramas ureterales, relativamente delicadas, de las arterias renal, testicular u ovárica, de la iliaca común y de la aorta abdominal, que está cerca de los uréteres medialmente. El uréter se sitúa

aproximadamente en una línea vertical, 5 cm lateral a los procesos espinosos lumbares, en la intersección con la espina iliaca posterior superior.

Glándulas suprarrenales. Las glándulas suprarrenales se localizan superomedialmente a los riñones, pero están unidas sobre todo a los pilares del diafragma por la fascia renal circundante. ♦ Cada glándula suprarrenal es en realidad dos glándulas endocrinas con funciones y orígenes distintos: la corteza suprarrenal y la médula suprarrenal (la primera rodea a la segunda). ♦ La corteza suprarrenal deriva del mesodermo y secreta corticoesteroides y andrógenos; la médula suprarrenal deriva de las células de la cresta neural y secreta catecolaminas (principalmente adrenalina). ♦ La glándula suprarrenal derecha tiene una forma más piramidal y su posición es más apical respecto al riñón derecho, mientras que la glándula izquierda tiene una forma más semilunar y se sitúa más medial a la mitad superior del riñón.

Vasos y nervios. Las arterias renales nacen de la aorta abdominal a nivel del disco intervertebral L1-L2. Se sitúan posteriores a las venas renales; la arteria renal derecha es más larga que la izquierda, y la vena renal izquierda más larga que la derecha. ♦ Las dos venas renales reciben venas renales y ureterales superiores, y drenan en la VCI, pero la larga vena renal izquierda también recibe la vena suprarrenal izquierda, la vena gonadal izquierda y una comunicación con la vena lumbar ascendente izquierda. ♦ Cerca del hilio, las arterias renales se dividen en ramas anteriores y posteriores; en las ramas anteriores se originan cuatro arterias segmentarias renales. ♦ Las arterias renales segmentarias son arterias terminales; cada una irriga un segmento renal, reseccable quirúrgicamente.


Las arterias suprarrenales se originan de tres fuentes: las suprarrenales superiores desde las arterias frénicas inferiores, las medias desde la aorta abdominal, y las inferiores desde las arterias renales. ♦ Las glándulas suprarrenales drenan a través de una gran vena suprarrenal, la derecha desemboca en la VCI y la izquierda en la vena renal izquierda.

Los linfáticos de las glándulas suprarrenales, los riñones y las porciones superiores de los uréteres siguen el drenaje venoso hasta los nódulos linfáticos lumbares derechos o izquierdos (de la cava o aórticos).


Fibras aferentes viscerales (que acompañan a las fibras simpáticas) conducen las sensaciones dolorosas procedentes de los uréteres a los segmentos T11-L2 de la médula espinal, y las sensaciones se refieren a los dermatomas correspondientes situados sobre la fosa lumbar y la ingle. Las glándulas suprarrenales poseen una rica inervación a través de fibras simpáticas presinápticas que se originan en el núcleo intermediolateral de los segmentos T10-L1 de la médula espinal. Estas fibras cruzan los ganglios paravertebrales (truncos simpáticos) y prevertebrales (celíacos) sin hacer sinapsis. Finalizan directamente en las células cromafines de la médula suprarrenal.

GENITALES INTERNOS MASCULINOS

Esterilización masculina


 El método más habitual de esterilización en el hombre es la *deferentectomía*, denominada popularmente *vasectomía*. Durante esta intervención, parte del conducto deferente se liga y/o extirpa mediante una incisión en la parte superior del escroto (fig. C3-11). Por tanto, el líquido eyaculado de las vesículas seminales, la próstata y las glándulas bulbouretrales no contiene espermatozoides. Los espermatozoides no expulsados degeneran en el epidídimo y en la porción proximal del conducto deferente. En la mayoría de los casos favorables (en menores de 30 años de edad y cuando han transcurrido menos de 7 años desde la intervención) puede conseguirse *revertir la deferentectomía*. Los extremos de los conductos deferentes seccionados pueden volver a unirse mediante microcirugía.

Abscesos en las vesículas seminales

 Los acúmulos localizados de pus (abscesos) en las vesículas seminales pueden romperse y provocar el paso de pus a la cavidad peritoneal. Las vesículas seminales pueden palparse en un tacto rectal, sobre todo si están llenas o agrandadas.

Se palpan con mayor facilidad cuando la vejiga está moderadamente llena. También pueden masajearse para liberar sus secreciones y examinarlas al microscopio en busca de *gonococos* (microorganismos que producen la gonorrea), por

Hipertrofia prostática

 La importancia médica de la próstata se debe a que su aumento de tamaño, o *hipertrofia prostática benigna (HPB)*, es un trastorno frecuente a partir de la mediana edad, que acaban padeciendo todos los hombres que viven lo suficiente. Una próstata hipertrofiada se proyecta hacia la vejiga urinaria y afecta a la micción, al deformar la porción prostática de la uretra. El lóbulo medio es el que suele aumentar más y obstruye el orificio interno de la uretra. Cuanto más esfuerzos hace el sujeto, mayor es la obstrucción de la uretra por la masa prostática, que actúa como una válvula. La HPB es una causa frecuente de obstrucción uretral, y provoca *nicturia* (necesidad de orinar durante la noche), *disuria* (dificultad y/o dolor durante la micción), (cistitis), así como d

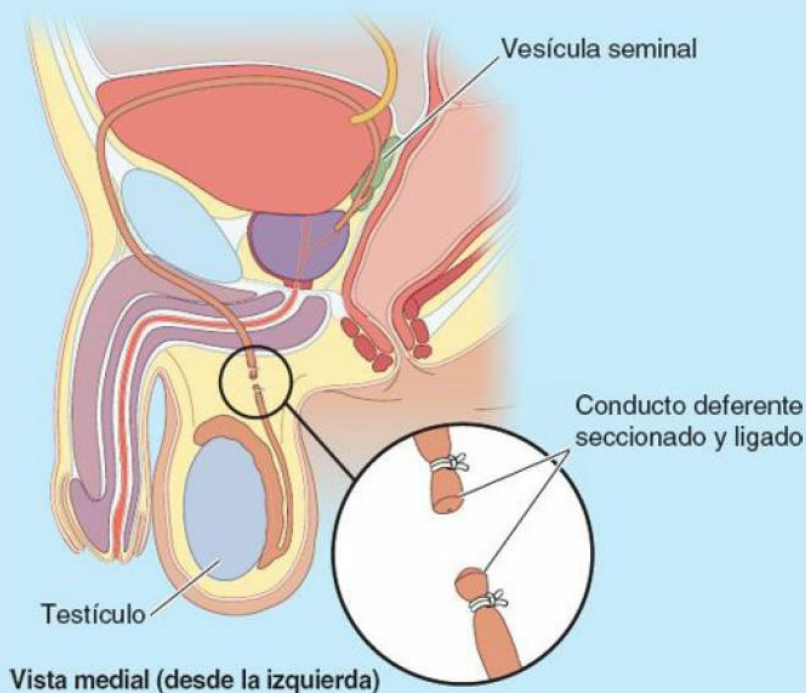
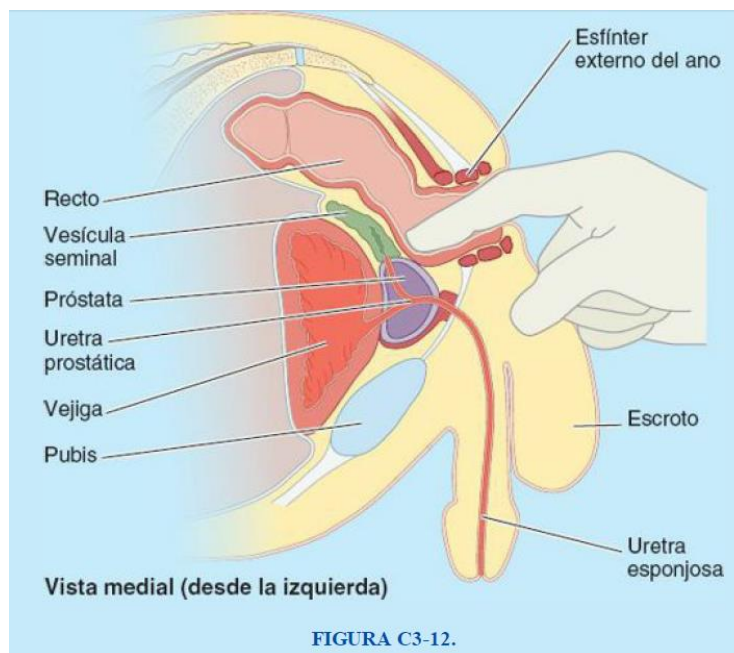


FIGURA C3-11.

La presencia de aumentos de tamaño y tumores (masas o asimetrías focales) en la próstata se explora mediante *tacto rectal* (fig. C312). Que la próstata sea palpable depende del grado de repleción de la vejiga. Una vejiga llena ofrece resistencia, manteniendo la glándula en su sitio y haciendo que sea más fácil palparla. Una afección maligna de la próstata se palpará dura y a menudo irregular. En estadios avanzados, las células neoplásicas metastatizan tanto por vía linfática (hacia los nódulos linfáticos ilíacos y sacros, y más tarde a nódulos distantes) como por vía venosa (por el plexo venoso vertebral interno, a las vértebras y al cerebro).

Debido a las estrechas relaciones entre la próstata y la uretra prostática, las obstrucciones pueden resolverse endoscópicamente. El instrumento se introduce transuretralmente, por el orificio externo de la uretra y por la uretra esponjosa, hasta la uretra prostática. Se extirpa la próstata, total o parcialmente, o sólo la parte hipertrofiada (*resección transuretral de la próstata, RTUP*). En casos más graves se extirpa toda la próstata, junto con las vesículas seminales, los conductos eyaculadores y las porciones terminales de los conductos deferentes (*prostatectomía radical*).

La RTUP y los procedimientos quirúrgicos mejorados pretenden preservar los nervios y vasos sanguíneos asociados a la cápsula prostática que entran y salen del pene, aumentando la probabilidad de que los pacientes conserven su función sexual tras la intervención, además de restaurar el control normal de la micción.



Conceptos prácticos

Cálculos en las vías urinarias

Los cálculos (litiasis) en las vías urinarias son más frecuentes en hombres que en mujeres, entre los 20 y los 60 años de edad, y suelen estar relacionados con la vida sedentaria. Los cálculos están formados por agregados policristalinos de calcio, de fósforo, de ácido úrico y de otras sales solubles, en una matriz orgánica. Cuando la orina está saturada de sales, pueden precipitar debido a pequeñas variaciones del pH.

La presentación típica es un paciente con dolor que se irradia desde la región infraescapular a la ingle y a veces al escroto y los labios mayores. Puede observarse sangre en orina (**hematuria**).

Debe descartarse infección porque algunas especies bacterianas se asocian con frecuencia a litiasis de las vías urinarias.

Las complicaciones de los cálculos en las vías urinarias son infección, obstrucción e insuficiencia renal. También pueden formarse cálculos en la vejiga, que producen una irritación importante, causando dolor y malestar.

El diagnóstico de la litiasis renal se apoya en la historia y en la exploración. Los cálculos son visibles con frecuencia en la radiografía de abdomen. Otras exploraciones especiales son:

- La ecografía, donde se puede observar dilatación de la pelvis renal y los cálices cuando hay una obstrucción de las vías urinarias.
- La urografía intravenosa, donde se confirma la obstrucción, señala el nivel exacto y permite al cirujano planificar la extracción si fuera necesario.

Casos clínicos • Caso 6

Caso 5

HERNIA INGUINAL

Un hombre de 35 años presenta una masa blanda de unos 3 cm de diámetro en la bolsa escrotal derecha. Se diagnosticó hernia inguinal derecha indirecta.

¿Qué se encontró en la exploración?

La masa no era dolorosa y el médico no pudo palpar por encima. Se palparon los testículos separados de la masa y se realizó una prueba de transiluminación (se coloca un foco por detrás del escroto y se observa por delante) que fue negativa (es positiva cuando la luz atraviesa el escroto).

Con el paciente de pie la tos repercutía en la masa.

Se pudo introducir la masa en el conducto inguinal con maniobras cuidadosas, sacándola del escroto, pero al retirar la mano, la masa volvió al escroto.

La hernia inguinal indirecta entra en el conducto inguinal por el anillo inguinal profundo. Cruza el conducto inguinal y sale por el anillo inguinal superficial en la aponeurosis del músculo oblicuo externo. El saco herniario está situado por encima y por dentro de la espina del pubis y entra en el escroto con el cordón espermático.

La hernia inguinal directa pasa directamente a través de la pared posterior del conducto inguinal. No va por el conducto inguinal. Si es suficientemente grande puede pasar al escroto por el anillo inguinal superficial.

Caso 6

LITIASIS URETERAL

Un hombre de 25 años sufre dolor intenso en el cuadrante inferior izquierdo del abdomen. El dolor era difuso y relativamente constante, pero cedía durante espacios cortos de tiempo. Interrogando al paciente, éste refirió que el dolor se localizaba en la región inguinal y se irradiaba en sentido posterior a la región infraescapular izquierda. La tira en orina fue positiva para sangre (hematuria).

Se diagnosticaron cálculos (litiasis) ureterales.

El dolor infraescapular inicial, que más tarde se irradió a la escápula izquierda, se debe al avance del cálculo por el uréter.

El origen del dolor es la distensión ureteral.

Las ondas peristálticas a lo largo del uréter transportan la orina del riñón a la vejiga. Cuando el uréter se obstruye, se dilata produciendo una exacerbación del dolor. Las ondas peristálticas se superponen a la distensión y se producen momentos de exacerbación y momentos de alivio.

El dolor es referido.

Las fibras nerviosas viscerales aferentes (sensitivas) del uréter entran en la médula espinal, en el primero

y segundo segmentos de la médula. Por tanto, el dolor se irradia a las regiones cutáneas inervadas por nervios sensitivos somáticos de los mismos niveles medulares.

Se realizó una TC.

Tradicionalmente, se realizaba una radiografía simple de abdomen buscando un cálculo radiopaco (el 90% de los cálculos renales son radiopacos).

La ecografía puede ser útil para valorar la dilatación pielocalicial y puede mostrar litiasis pieloureterales o en la unión vesicoureteral. La ecografía también sirve para identificar otras causas de obstrucción (tumores en los orificios ureterales de la vejiga o alrededor de ellos).

Habitualmente se realiza una urografía intravenosa para valorar la vía urinaria superior y localizar la litiasis de forma exacta.

No es infrecuente solicitar TC abdominal. En esta exploración se pueden ver los riñones, los uréteres y la vejiga, la situación del cálculo y otras enfermedades asociadas.

Si este paciente hubiera tenido el dolor infraescapular en el lado derecho y en la fosa ilíaca derecha, habría que descartar una apendicitis. En la TC se puede distinguir un cólico ureteral de una apendicitis.

Referencias Bibliográficas

- Pró, E. (2012). *Anatomía Clínica*. Médica Panamericana.
- Drake, R.L., Vogl, A.W., Mitchell, A.W.M. (2015). *Gray Anatomía para estudiantes*. Elsevier.
- Moore, K.L, Dailey, A.F., Agur, A.M.R. (2013). *Moore Anatomía con orientación clínica*. Lippincott Williams & Wilkins.